Bewegungsapparat Pathologie

Lernziele:

- Am Ende dieser Vorlesung kenne ich:
  - entzündliche und generalisierte Knochen- und Gelenkserkrankungen
  - Primäre und sekundäre Knochen- und Gelenkstumoren
- Am Ende dieser Vorlesung habe ich verstanden:
  - Wie ich eine Osteomyelitis mikroskopisch beschreiben kann
  - Welche Knochentumoren die häufigsten sind
  - Wie ein Synovialsarkom diagnostiziert werden kann

Entzündliche Knochenkrankheiten

Osteomyelitis:

- Definition: Knochen- und Knochenmarksentzündung, überwiegend mikrobiell verursacht, meist bakteriell, z.B. Staphylococcus aureus
- Ätiologie
  - endogen: Infektion über den Blutweg (hämatogen)
  - exogen: Fortleitung, z.B. nach offenen Frakturen, Operationen
- Klinik
  - Fieber, Schüttelfrost
  - Druckschmerz
  - (reaktive) Weichteilschwellung
- Blutbild: Leukozytose
- Akute und chronische Osteomyelitis
  - weitgehende Zerstörung des spongiösen Knochens
  - Ersatz durch Bindegewebe mit zentraler Abszessbildung
- Akute Osteomyelitis
  - Avitales/Nekrotisches Spongiosafragment bei Fibrin und vielen neutrophilen Granulozyten
  - Osteoklasten verdauen nekrotischen Knochen
- Therapie
  - Konservativ: Ruhigstellung der Extremität,
  - Operativ: bei Abszess Inzision und Drainage, lokale antibiotische Therapie
- Komplikationen
  - Einbruch in Gelenke (eitrige Arthritis)
  - chronisch rezidivierende Osteomyelitis
  - Frakturen

Pleura → kein Abzess, weil da sowieso loch

Eiteransammlung

Osteitis deformans (Morbus Paget des Knochens)

- Definition
  - entzündliche Skeletterkrankung
  - Stark gesteigerter Knochenumbau durch erhöhte Osteoklastenaktivität mit Schwächung der Statik
  - Meist polyostotisch (mehrere Knochen betreffend), jedoch nicht generalisiert
  - Prinzipiell kann jeder Knochen betroffen sein, meist jedoch Becken, Schädel, Wirbelsäule
- Ätiologie: unklar, evtl. viral

- Klinik
    - oft asymptomatisch
    - Knochenschmerzen
    - Deformierungen (Hut passt nicht mehr) und Frakturen
- Frühphase: Osteoklastäre Knochenresorption mit Riesenosteoklasten (Knochenabbau) und reaktiven Osteoblastensäumen (Knochenaufbau)
- Spätphase: Massiver Knochenumbau mit mosaikartiger Knochenstruktur und irregulär angeordneten Kittlinien
- Therapie:
    - Medikamentöse Suppression der gesteigerten Osteoklastenaktivität (Kalzitonin, Bisphosphonate)
- Komplikationen:
    - selten maligne Entartung in ein Osteosarkom





Generalisierte Knochenerkrankungen

- Definition: Skeletterkrankungen hervorgerufen durch endokrine (hormonell bedingt) oder metabolische (stoffwechselbedingt) Prozesse, die das gesamte Skelett betreffen

Osteoporose:

- Definition Verlust an Knochenmasse mit Mikroarchitekturstörung des Knochengewebes verminderte Festigkeit -> erhöhte Frakturanfälligkeit
- Ätiologie: gestörtes Zusammenspiel von Osteoblasten und Osteoklasten
    - reduzierte Aktivität der Osteoblasten
    - gesteigerte Aktivität der Osteoklasten
    - ➔ Knochenmasseverlust
    - häufig durch endokrine Faktoren, oft Östrogenmangel in der Postmenopause bei Frauen, seltener Hyperthyreose, Hyperkortisolismus
    - seltener metabolisch durch Ernährungsstörung (Kalzium- und Phosphatmangel)
- Klinik
    - Größenverlust (durch Wirbelkörperkompression)
    - Knochendeformitäten
    - Frakturen
- Therapie
    - Hormonsubstitution (Östrogene hemmen die Osteoklastenaktivität)
    - Kalziumsubstitution

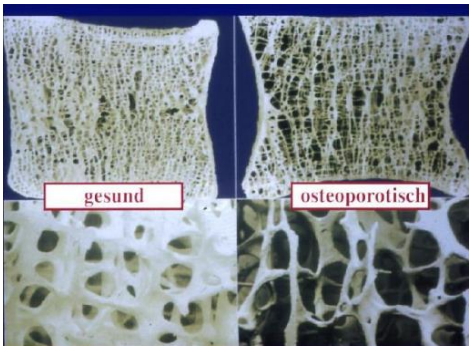

Tumoren des Knochens

benigne (gutartig): Osteoidosteom, Enchondrom

maligne (bösartig): Osteosarkom, Chondrosarkom, Knochenmetastasen

- primäre Knochentumoren (vom Knochen ausgehend)
  - sind selten
  - ca. 1 % aller bösartigen Tumoren
  - deutlich höherer Anteil im Kindes- und Jugendalter
- sekundäre Knochentumoren (Tochtergeschwülste=Metastasen anderer Tumoren)
- Zwei Altersgipfel
  - Kindes- und Jugendalter
  - höheres Erwachsenenalter (ab 45 Jahren)
- Prognose abhängig von
  - Malignitätsgrad (Grad der Bösartigkeit) (Ein hochdifferenzierter Tumor ist wenig aggressiv, ein gering differenzierter Tumor ist sehr aggressiv.)
  - Tumorstadium (Größe und Ausbreitung)
  - Alter und Subtyp
- Deutliche Verbesserung der Prognose durch multimodale Therapie im Kindes- und Jugendalter
- Einteilung nach erkennbarer Ursprungszelle (nicht immer möglich! – Entwicklung aus mesenchymaler Stammzelle)

Osteoidosteom:

- Definition
  - benigner intrakortikaler Knochentumor
  - v.a. in Oberschenkelknochen, Schienbein, Händen, Füßen
  - Größe meist 1 bis 2 cm, wenn größer dann „Osteoblastom“
- Epidemiologie
  - etwa 10 -15 % aller Knochentumoren
  - meist im 2. und 3. Lebensjahrzehnt
- Klinik
  - häufig starke Schmerzen (oft nachts)
  - deutliche Besserung nach Salizylat-Therapie (Aspirin)
- Therapie: chirurgische Entfernung (Resektion)
- Aussehen:
  - charakteristische Nidus-Bildung: stark gefäßversorgter „Kern“ [lat. nidus – Nest] anastomosierende Knochentrabekel mit prominenten Osteoblastensäumen und gefäßreichem bindegewebigem Stroma, nach außen angrenzend reaktive Knochenbildung

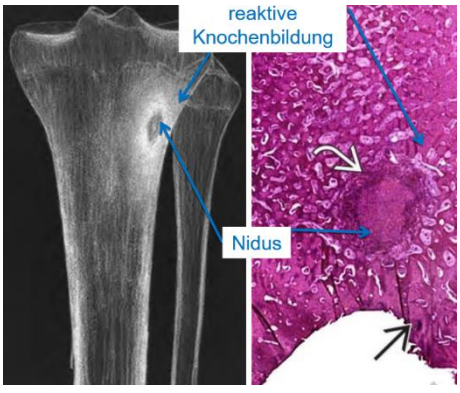

Enchondrom:

- Definition
  - Benigner intramedullärer Knorpeltumor v.a. in kleinen Röhrenknochen der Hände
- Epidemiologie
  - Häufigkeit unklar, weil viele Patienten asymptomatisch
  - meist im 3. bis 4. Lebensjahrzehnt
- Klinik

    - meistens schmerzlos
    - wachsen sehr langsam
    - selten Spontanfrakturen
- Therapie: chirurgische Entfernung



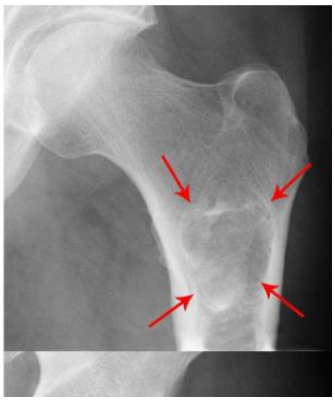

Osteosarkom:

- Definition: bösartiger Knochentumor mit Produktion von Osteoid = nicht mineralisierte Knochengrundsubstanz
- häufigster primärer maligner Knochentumor (35% der malignen Knochentumore)
- Epidemiologie
    - meist junge Patienten
    - 60 % unter 25 Jahre alt (jedoch 30 % über 40 Jahre alt)
- Lokalisation
    - meist Femur (Oberschenkelknochen),
    - Tibia (Schienbein)
- Klinik
    - belastungsunabhängige Schmerzen
    - Schwellung
    - Fraktur
- Therapie
    - Neoadjuvante (präoperative) Chemotherapie
    - Resektion (Der Regressionsgrad ist der Grad des Ansprechens auf die neoadjuvante Therapie)
    - Ggf. adjuvante (postoperative) Chemotherapie
- Komplikationen
    - Fraktur
    - Metastasen (v.a. Lungenmetastasen)
    - Rezidiv (nach krankheitsfreiem Intervall)

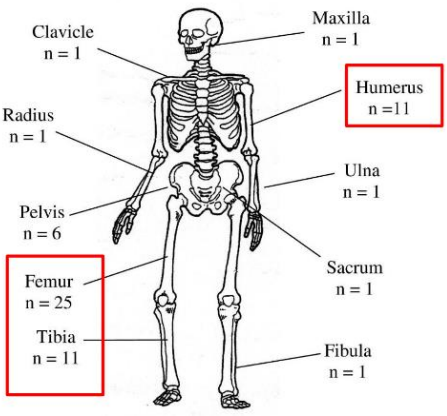

Chondrosarkom:

- Definition:
    - bösartiger Knochentumor mit Knorpelbildung
    - dritthäufigster primärer maligner Knochentumor (20% der malignen Knochentumore)
- Epidemiologie: meist ältere Patienten (Häufigkeitsgipfel in der 5. bis 7. Lebensdekade)
- Lokalisation: meist Becken und Oberschenkelknochen
- Klinik:
    - belastungsunabhängige Schmerzen
    - Schwellung

    - Fraktur
- Therapie
    - Resektion (operative Entfernung)
    - nicht strahlen- oder chemosensibel (d.h. sie zeigen i.d.R. kaum Regression unter Radio- oder Chemotherapie).
- Komplikationen
    - Fraktur
    - Metastasen (v.a. Lungenmetastasen)
    - Rezidiv



Knochenmetastasen (Tochtergeschwülste)

- Nach Leber und Lunge ist das Skelett die dritthäufigste Lokalisation von Metastasen
- Tumoren, die häufig ins Skelett metastasieren:
    - Mammakarzinom
    - Prostatakarzinom
    - Lungenkarzinom
    - Nierenkarzinom
    - Schilddrüsenkarzinom
- Klinik
    - Schmerzen
    - Pathologische Fraktur
- In etwa 10-15 % sind die Metastasen die Erstmanifestation eines bis dahin unbekannten Primärtumors
- Oft kann anhand der Morphologie auf den Primärtumor geschlossen werden, ggf. unter Zuhilfenahme der Immunhistochemie

Entzündliche Gelenkerkrankungen

Arthritis

- Definition: Gelenkentzündungen aufgrund
  - Infektiöser
  - Immunologischer
  - chemisch-physikalischer Ursachen
- Monarthritis= Befall eines Gelenks
- Polyarthritis= Befall mehrerer Gelenke
- Ätiologie: Bakterien, Viren, Pilze
  - direkt (z.B. bei offenen Wunden)
  - fortgeleitet von der Umgebung (z.B. bei Infektionen in der Gelenkumgebung)
  - hämatogen (über den Blutweg bei z.B. Sepsis)
- Klinik
  - Meist nur ein Gelenk betroffen (Monarthritis)
  - Schwellung
  - Rötung
  - Schmerzen

Chronische Polyarthritis/ rheumatoide Arthritis

- Definition: chronische Entzündung der Gelenke mit Gelenkzerstörung (Knochen- und Knorpeldestruktion), meist mehrere Gelenke betroffen
  - 31% kleine Gelenke
  - 16% mittlere Gelenke
  - 28% große Gelenke betroffen
- Ätiologie
  - Unbekannt
  - Immunologisch (Verbindung zu HLA-DR4)
- Klinik
  - variabel und schubweise
  - Schwellung und Rötung der betroffenen Gelenke
  - Gelenk- und Muskelschmerzen
  - Morgendliche Gelenksteife
  - Müdigkeit, Übelkeit, Fieber
- Komplikationen: Gelenk- und Knochenfehlstellungen



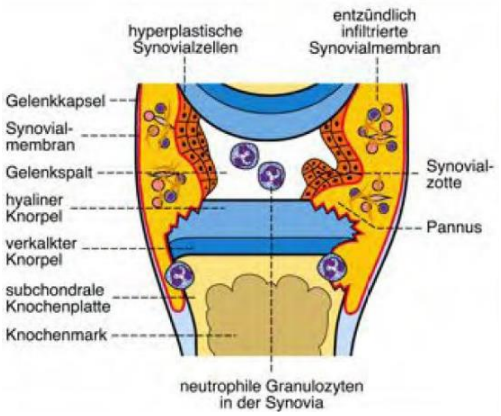

-Geschwollene Synovialmembran mit entzündlicher Infiltration
-hyperplastische Synovialzellen (in der Anzahl vermehrt)
-Granulationsgewebe überwächst als Pannus den Gelenkknorpel mit Knorpelschädigung
-evtl. Knochenzerstörung

Gicht

- Definition: Gelenkentzündung durch Ablagerungen von Uratkristallen in Gelenken oder Weichteilen durch erhöhten Harnsäurespiegel im Serum
- Ätiologie
    - Hyperurikämie (erhöhter Harnsäurespiegel im Blut) durch
    - Verminderte Ausscheidung von Harnsäure (z.B. bei Nierenerkrankungen)
    - Vermehrte Purinzufuhr (z.B. viel Fleisch, Alkohol),
    - Überproduktion von Harnsäure (z.B. erhöhter Zellzerfall und damit erhöhter Umsatz von Nukleinsäuren)
    - Lesch-Nyhan-Syndrom (erbliche Erkrankung des Purinstoffwechsels)
- Klinik
    - Schwellung, Rötung
    - Schmerzen
    - Oft in Schüben und Anfällen (Anfälle können durch Nahrung ausgelöst werden)
- Komplikationen
    - Akute rezidivierende Arthritis
    - Sehnenscheidenentzündung=Tendinitis
    - Schleimbeutelentzündung=Bursitis
    - ➔ Chronische Arthritis mit Gelenkdeformation Nierenschäden und Nierensteine

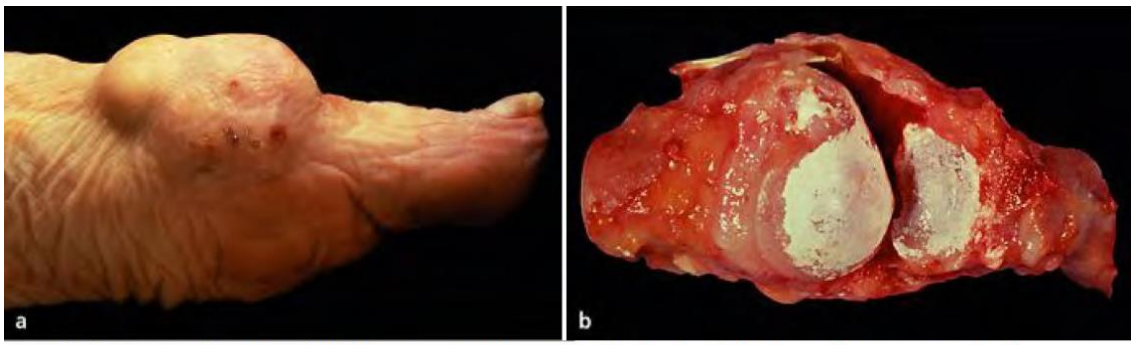

a Gichttophus im Bereich des Großzehengrundgelenks. **b** Bei eröffnetem Gelenk zeigt sich auf den Gelenkflächen ein weißer Belag von Natriumuratkristallen.

Degenerative Gelenkerkrankungen

Arthrose/ Arthrosis deformans

- Definition: Fortschreitende Degeneration und schließlich Verlust des Gelenkknorpels v.a. an den stärker belasteten Gelenken
- Ätiologie
  - Übermäßige Belastung (z.B. Adipositas)
  - nach Trauma
  - Chronische Infektionen
  - Chronische Kristallablagerungen
  - Gelenkfehlbildungen (z.B. angeborene Hüftgelenksdysplasie)
- Klinik
  - Bewegungseinschränkung
  - Schmerzen



- Verschmälerung des Gelenkspalts (durch den Knorpelverlust)
- Verbreiterung und Verdichtung (Sklerosierung) des Knochens unter dem Gelenkknorpel
- Pseudozystenbildung (Hohlraumbildungen)
- Reaktive gesteigerte Knochenneubildung (Osteophyten)
- „Herausbrechen“ von Knorpel-Knochen-Stücken mit Fremdkörperreiz und Synovialitis

Tumoren der Gelenke

- gutartige Tumoren:
  - Lipome
  - Hämangiome
  - Fibrome
  - Lymphangiome
- bösartige Tumoren:
  - Synovialsarkom

Ganglion:



- Definition
  - Pseudozystische Veränderungen im Bereich von Gelenken und Sehnenscheiden
  - meist an den Handgelenken
- Ätiologie: wahrscheinlich durch Degeneration des synovialen Bindegewebes nach Trauma
- Morphologie
  - ein-/mehrkammerige Pseudozysten an den Sehnenscheiden
  - fadenziehender, zähflüssiger Inhalt

Synovialsarkom:

- Definition
  - bösartiger mesenchymaler Tumor,
  - Unbekannte Differenzierung (monophasich – biphasisch)
  - Klassische Translokation: SSX1-SS18: t(X;18)
- Lokalisation
  - Meistens in der Umgebung von großen Gelenken
  - häufig in der Knieregion,
  - kann aber prinzipiell überall auftreten
  - auch ohne Bezug zu Gelenken, z.B. Bauchwand, Lunge, Niere
- Epidemiologie
  - etwa 10 % aller Weichteilsarkome
  - häufig junge Betroffene (10-40 Jahre),
  - kann aber prinzipiell in jedem Alter auftreten
- Klinik
  - Weichteilschwellung/-raumforderung
  - gelegentlich Schmerzen
  - eventuell Bewegungseinschränkung
- Therapie
  - Resektion
  - Chemo- und/oder Radiotherapie
- Komplikationen
  - Rezidiv
  - Metastasen (Tochtergeschwülste)

