

seröse Flüssigkeit: Verringerung der Reibung

Herzbeutel (Perikard) mit Zwerchfell verbunden

HERZ

Ø 300g (0,5% des Körpergewichts)
> 500g: Ochsenherz
80 ml pro Herzschlag
Größe einer Faust

→ Teil des vaskulären Systems (Aufrechterhaltung des Blutkreislaufs)

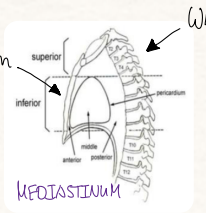

Herzspitze: Höhe Medioclavicularlinie, fünfter Interkostalraum

Herz: unteres Mediastinum

Blutfluss

1. Obere/untere Hohlvene (Vena cava inferior/superior)
2. Rechter Vorhof (Atrium cordis dextrum)
3. Trikuspidalklappe (Segelklappe, Segel der rechten AV-Klappe)
4. Rechte Herzkammer (Ventrikel)
5. Pulmonalklappe (Taschenklappe)
6. Truncus pulmonalis (Arteria pulmonalis, Lungenarterie)
7. Lungenvene (4 Stück) (Vena pulmonalis)
8. Linker Vorhof (Atrium cordis sinistrum)
9. Bicuspidalklappe (Segelklappe, Mitralklappe, Segel der linken AV-Klappe)
10. Linke Herzkammer (linker Ventrikel)
11. Aortenklappe (Taschenklappe)
12. Aorta

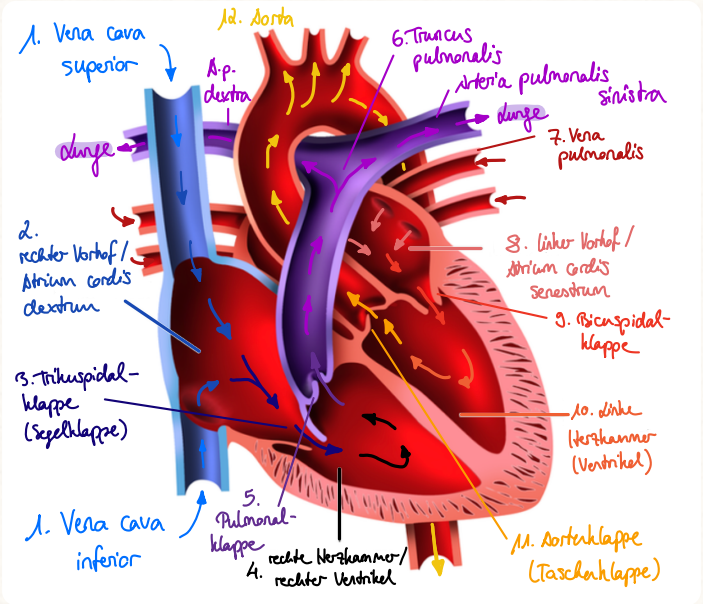

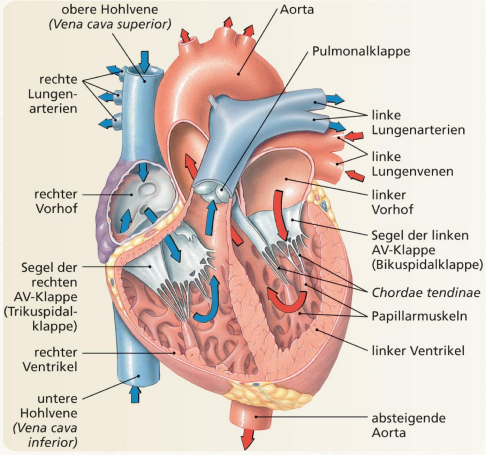

Herzklappen

TASCHENKLAPPEN (Semilunarklappen)

→ AORTENKLAPPE (Valva aortae)

Valva aortae

- Verhindert diastolischen Rückfluss von Blut aus der Aorta in den linken Ventrikel
- Aus drei Taschen aufgebaut
- Zum Herzen hin eingebuchtet (Sinus aortae), können sich füllen
  → füllen und schließen sich, wenn Druck Aorta > linker Ventrikel (Diastole)

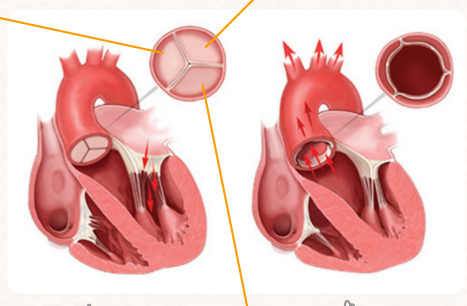

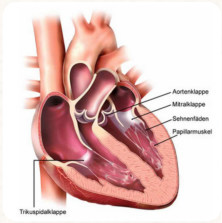

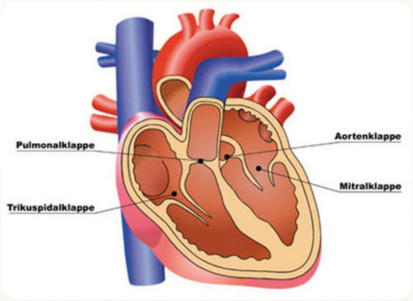

→ PULMONALKLAPPE (Valva trunci pulmonalis)

Valva trunci pulmonalis

- Drei Taschen: Valvula semilunaris dextra, sinistra, anterior (vordere)
- Kontraktion (Systole): Rechter Ventrikel pumpt Blut in den Truncus Pulmonalis
- Zum Herzen hin eingebuchtet (Sinus aortae), können sich füllen
  → füllen und schließen sich, wenn Druck Vena > Rechter Ventrikel (Diastole)
- Dünner & kleiner als Aortenklappe, da weniger Druck und Belastung ausgesetzt
- Synchron mit Aortenklappe

die Segel = Cuspides

SEGELKLAPPEN (Atrioventrikularklappen)

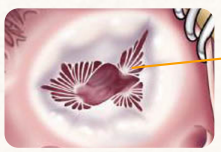

Chordae tendinae (Sehnenfäden)

→ TRIKUSPIDALKLAPPE 3 Segel

Valva atrioventricularis dextra

- Rechter Vorhof → Rechte Herzkammer, Bluteinfluss aus Vena cava
- Verhindert den systolischen Rückfluss des Blutes aus der rechten Kammer in den rechten Vorhof
- Durch Sehnen an den Papillarmuskeln befestigt
  → Verhindern ein Umschlagen der Segel in den rechten Vorhof (Systole)
- Systole: geschlossen (Kontraktion, Pumpen des Blutes nach außen)
  Diastole: geöffnet (Einfluss von Blut)

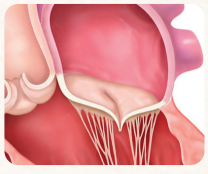

→ MITRALKLAPPE (Bikuspidalklappe) 2 Segel

Valva atrioventricularis sinistra

- linker Vorhof → linke Kammer,
  Bluteinfluss aus Vena pulmonalis (lunge)
- Verhindert den systolischen Rückfluss des Blutes aus der linken Kammer in den linken Vorhof
- Durch Sehnen an den Papillarmuskeln befestigt
  → Verhindern ein Umschlagen der Segel in den linken Vorhof (Systole)
- Systole: geschlossen (Kontraktion, Pumpen des Blutes nach außen)
  Diastole: geöffnet (Einfluss von Blut)

Herzmechanik

HERZZYKLUS

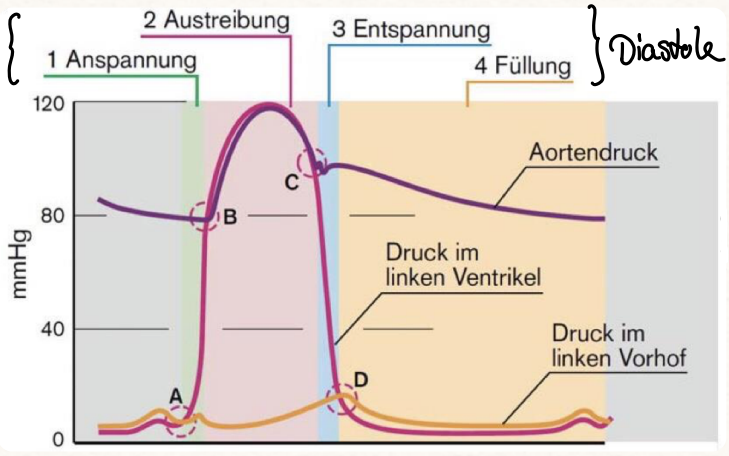

Iso-volumetrisch

A → B (Volumen bleibt gleich) Isovolumetrische Kontraktion

AV-Klappen schließen sich, Kammermuskulatur kontrahiert, Druck steigt

B Kammerdruck übersteigt Aortendruck, Aortenklappe öffnet sich

Volumen im Ventrikel nimmt um das Schlagvolumen (80ml) ab

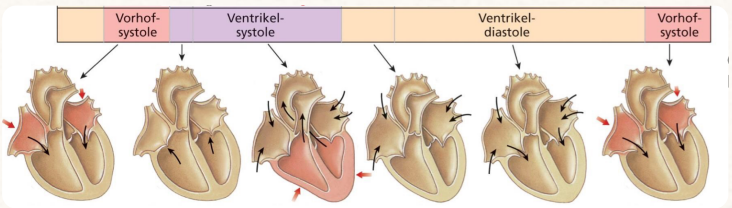

Zwischen

B → C Druck steigt weiterhin durch

↓ Druck-änderung mit V-änderung

die Abnahme des Ventrikeldrucks und die Zunahme der Wanddicke

Innendruck unterschreitet Aortendruck, Aortenklappe schließt sich

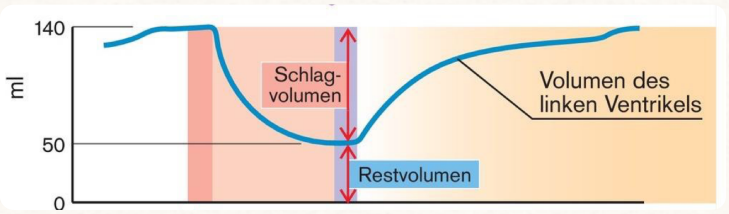

Iso-volumetrisch

C → D Diastole beginnt mit isovolumetrischer Entspannungsphase, beide Klappen geschlossen, Ventrikel werden vollständig abgedichtet, der Druck sinkt, das Ventrikelmyokard entspannt sich

Zwischen

D Ventrikeldruck unterschreitet Vorhofdruck, Mitralklappe öffnet sich, Füllungsphase beginnt (0,5 s)

LAPLACE-GESETZ

→ Wandstärke nimmt zu
→ Radius nimmt ab
→ höhere Wandspannung für gleiches Volumen

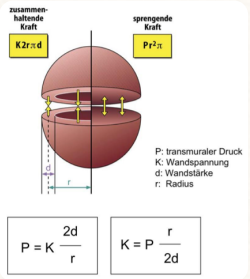

VENTRIKELFÜLLUNG

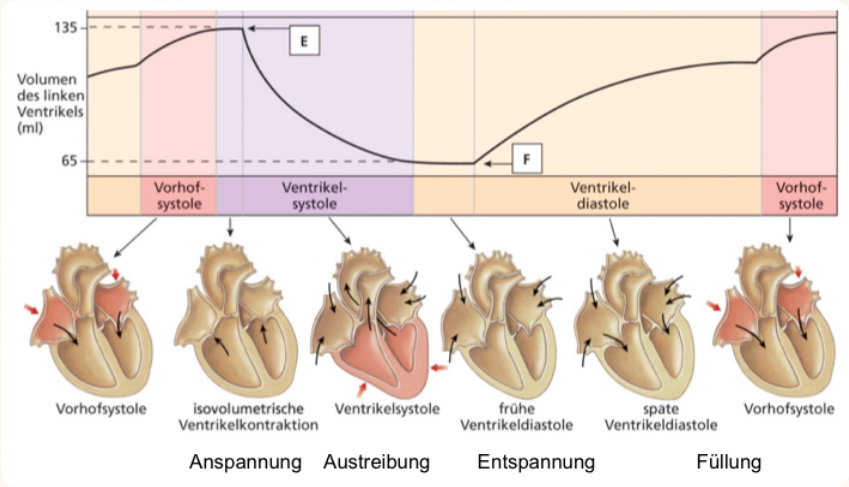

VERGLEICH

→ 2 Luftballons

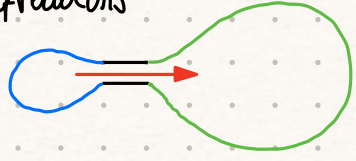

- Systole ⇒ Kontraktion
- Diastole ⇒ Relaxation

VENTRIKELEBENENMECHANISMUS

- Herz: Druck-Saug-Pumpe
  - drückt Blut in Aorta
  - saugt Blut aus Vene in Vorhof
- Entspannungsphase: Ventrikel stülpen sich über Blutsäule

Ventilebene Richtung Herzspitze

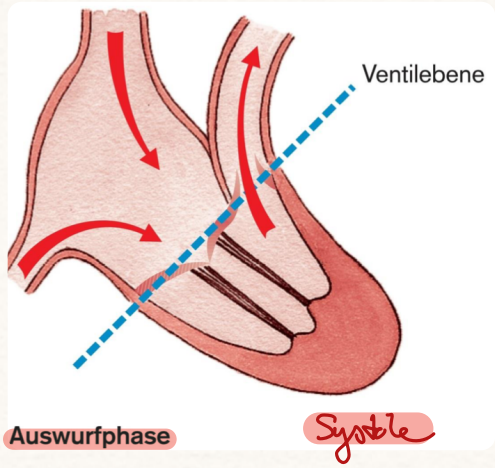

Ventilebene Richtung Herzbasis

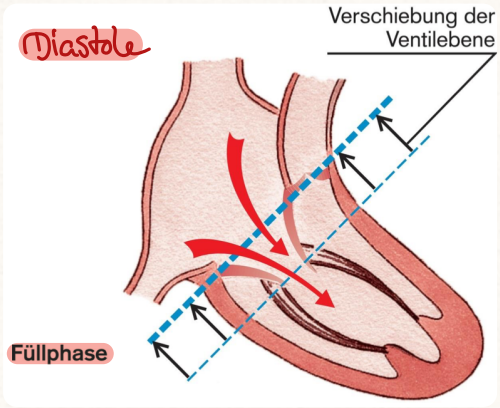

Normale Herzfrequenz:

Δx Diastole ≈ Systole

Höhere Herzfrequenz:

Diastole ≈ Systole

HERZTÖNE

1. Ton: (25-45 Hz) → niederfrequenter Ton
   - Anspannungsphase (R-Zacke)
   - → Anspannung des Myokards um die Blutsäule erzeugt mechanische Schwingung
2. Ton: (50 Hz) → höherfrequenter Ton
   - Schluss der Aorten- & Pulmonalklappe (Klappenton) am Ende der Austreibungsphase

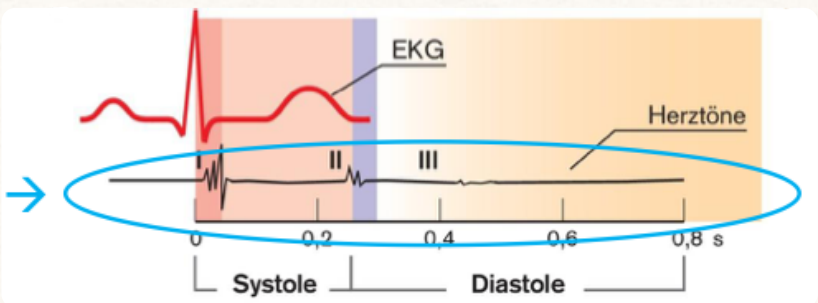

HERZZYKLUS

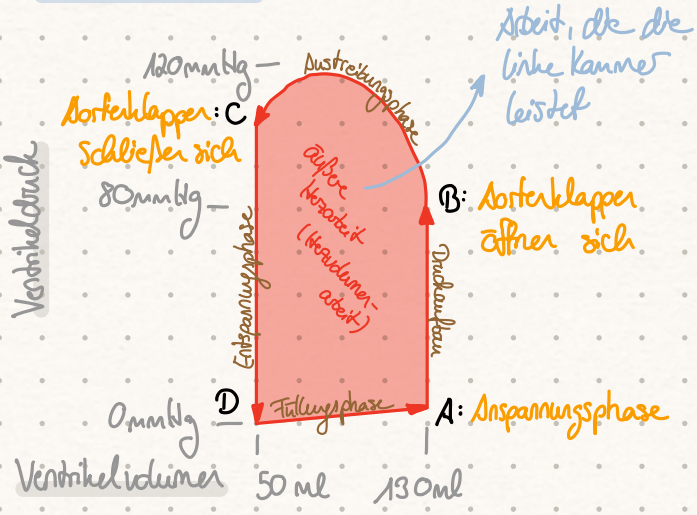

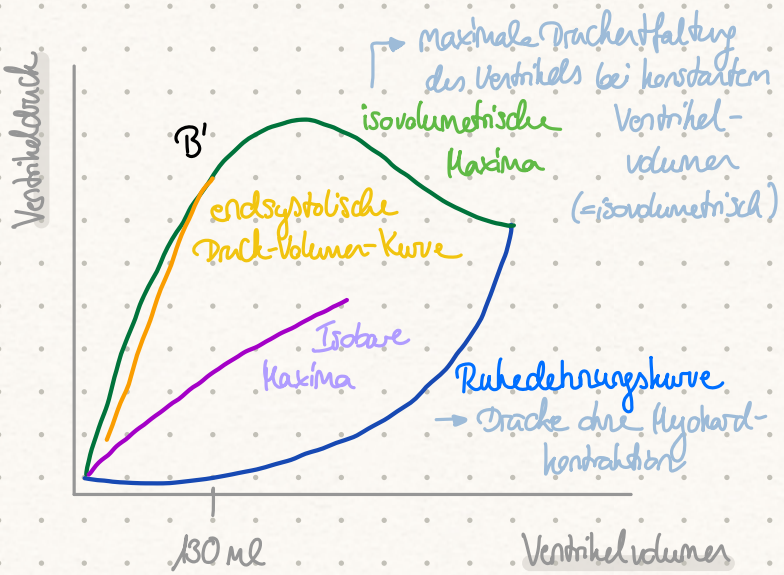

Ruhedehnungsphase: • mech. Eigenschaften des erschlafften Herzmuskels
• Volumenarbeit sehr groß durch Titinfilamente*

*Verbindung Myosin & Z-Scheiben

$$\text{Auswurffraktion} = \frac{\text{Schlagvolumen}}{\text{enddiastolisches Volumen}} \cdot 100\,\%$$
(=Ejektionsfraktion)

→ normal: 50-60%
→ Herzinsuffizienz in extremen Fällen: 20-25%

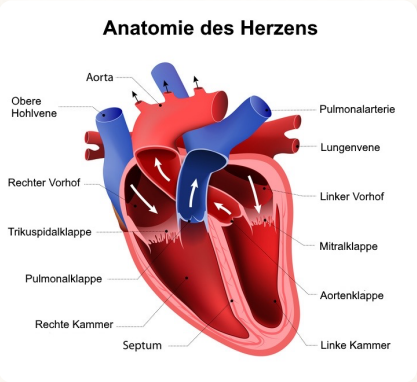

REGULATION DER PUMPLEISTUNG

$$HZV = HF \times SV$$
HZV: Herzzeitvolumen, HF: Herzfrequenz, SV: Schlagvolumen

Die Herzleistung muss den Bedürfnissen des Gewebes/der Organe angepasst werden

→ Pumpfunktion des Herzens wird reguliert

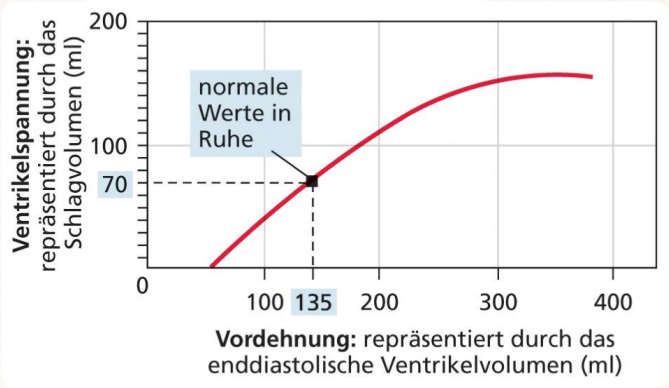

FRANK-STARLING-MECHANISMUS

a) Volumenbelastung (preload)

- größere Vordehnung des Herzmuskels
  → größere Spannung
  → Kontraktionsamplitude der Myofilamente wird erhöht

  ⇒ größeres Schlagvolumen

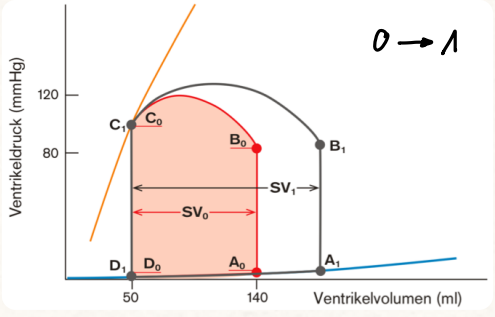

b) Nachlasterhöhung (afterload)

- akute Druckbelastung
  → Wandspannung, abhängig vom Aortendruck
  → Aortenklappe öffnet sich später

  ⇒ Verschiebung von A kann durch a) wieder ausgeglichen werden

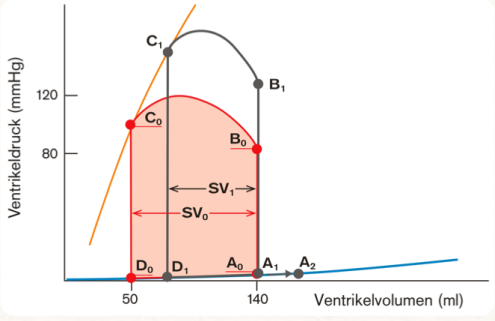

HERZSYMPATHIKUS (unabhängig von Vordehnung)

- Körperliche Belastung: HZV steigt (5 → 25 l/min)
- Inotroper Agent: Substanz, die Kraft bzw. Kontraktilität der Herzmuskelzellen beeinflusst
  - → Positiver inotroper Effekt: erhöhte Kontraktilität
  - → Positiver chronotroper Effekt: gesteigerte Herzfrequenz
- Dauer der Systole & Diastole verkürzt
  - → Ausreichend Zeit zur Füllung mit Blut?
    Ja, da die Füllung hpts. im 1. Drittel der Diastole erfolgt
- Herzfrequenz und Kontraktilität (und damit SV) steigen beide an! (also auch HZV)
  - → Bspw. NUR Erhöhung der HF
    - ⇒ Einschränkung der Füllungsphase, SV nimmt ab

↳ Sympathischer Erregerstoff

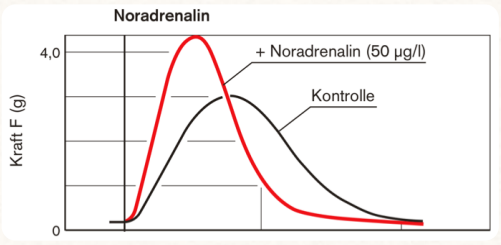

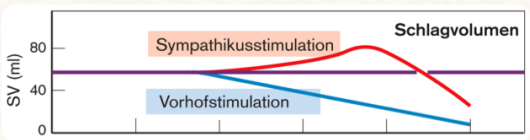

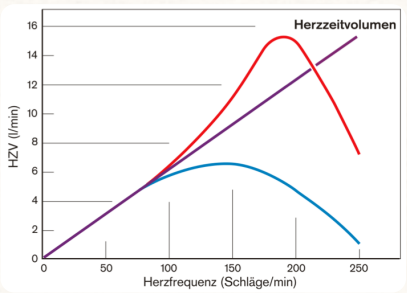

SPORTLERHERZ

$$P\uparrow = K \frac{2d\uparrow}{r\uparrow}$$

- Wandstärke und Ventrikelvolumen wachsen gleichsinnig
  - → HV: 800ml → 1l
    - ⇒ muss weniger schlagen, Ruhepuls < 40 S/min
    - ⇒ enddiastolisches Volumen & SV erhöht
  - → Masse: 250-300g → 500g
  - → HZV bleibt gleich
  - → Wandspannung bleibt konstant
    - ⇒ physiologische Herzhypertrophie

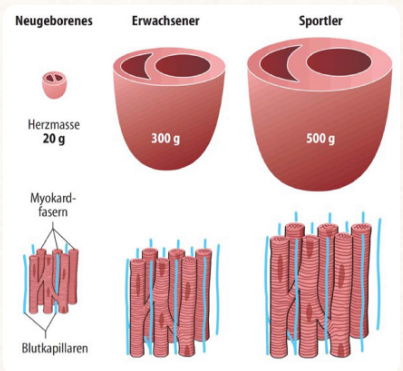

HERZHYPERTROPHIE

- → erhöhte ventrikuläre Druckbelastung / Volumenbelastung

Exzentrische Hypertrophie: Ventrikel mit erhöhter Volumenbelastung dilatieren, Dickenzunahme nach außen

Konzentrische Hypertrophie: Chronische Druckbelastung, Dickenzunahme nach innen, Verkleinerung des Ventrikelvolumens

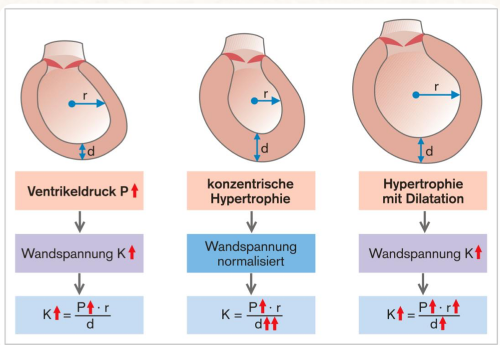

normal — gotischer Bogen — romanischer Bogen

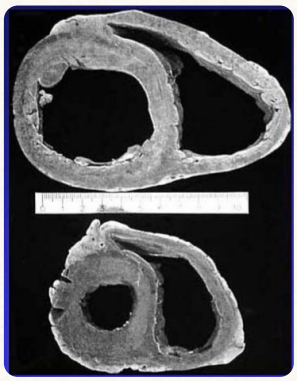

Herzinsuffizient, exzentrische Hypertrophie

normales Herz

Dilatative Kardiomyopathie (dilatiert = verdickt)

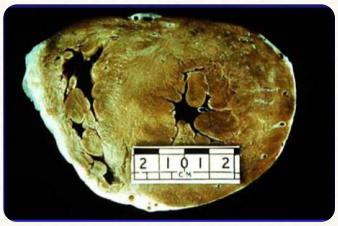

Konzentrische Hypertrophie

HERZINSUFFIZIENZ (HI)

Links-HI: Blut staut sich im Lungenkreislauf

Rechts-HI: Blut staut sich in Gefäßen davor (erweiterte Halsvenen, Ödeme)

Wassereinlagerungen

- Gesamtrate der Erkrankten in der Bevölkerung: 1-2%
- > 60 J.: 10%
  - → Steigende Inzidenz durch zunehmend höhere Lebenserwartung
    - ↳ Anzahl der neu auftretenden Erkrankungen

URSACHEN

- KHK (Koronare Herzkrankheit (Myokardinfarkt, Ischämie) ← Durchblutungsstörung — Kontraktionsfähigkeit ↓
- Arterielle Hypertonie — Pumpwiderstand ↑
- Vorhofflimmern / Herzrhythmusstörungen
- Systolische Ventrikelfunktionsstörung — SV ↓ Auswurffraktion ↓

Hypertonie = Druckerhöhung

EINTEILUNG

- Links-/Rechtsherzinsuffizienz — linke/rechte Herzkammer betroffen
- Globalherzinsuffizienz — beide Herzkammern betroffen
- Vorwärts-/Rückwärtsversagen
- Akut
- Chronisch
- Kompensiert
- Dekompensierte HI:

Dyspnoe
- → Stenokardie
- → Linksherzinsuffizienz
- → Rückstau vor dem linken Herz im kleinen Kreislauf

Periphere Ödeme
- → Rückwärtsversagen
- → Rechtsherzinsuffizienz

Hypokinetische Kaltblutzirkulation
- → erhöhte Urinproduktion nachts
- → Ödeme werden mobilisiert
- → Sympathikotonus gesteigert
  - → Zentralisierung des Kreislaufs
- → Leistungsminderung
- → Muskelschwäche
- → Vorwärtsversagen
- → HZV sinkt

linksventrikuläre systolische Insuffizienz

ESV: endsystolisches Volumen
ESD: endsystolischer Druck
EDV: enddiastolisches Volumen
EDD: enddiastolischer Druck

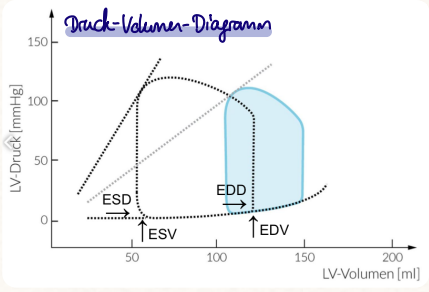

Globalherzinsuffizienz



HERZWAND

MYOKARD (Herzmuskel)

- Herzmuskelzellen (Kardiomyozyten)
  - → faserförmige Struktur (Herzmuskelfasern)
  - → quergestreift

⇒ Glanzstreifen

99% Arbeitsmyokard

- Pumparbeit des Herzens
- Kammern angeregt werden
- Außen- & Innenschicht
- Vortex Cordis: Herzmuskel an der Herzspitze (Apex cordis)
  - → Umschlagspunkt von der Erregungsausbreitung zur Erregungsrückbildung

* Vorhöfe: 1,5mm
* r. Ventrikel: 2-4mm
* l. Ventrikel: 8-11mm

} ≙ Leistungsverhältnis 1:5

2% Zellen des Erregungsbildungs- und Leitungssystems

- Sinusknoten
- Atrioventrikularknoten
- His-Bündel
- Kammerschenkel
- Purkinje-Fasern

} Zellen, die zu spontaner, selbstständiger und geordneter Veränderung ihres Zellmembranpotentials fähig sind

⇒ mehrkernig, größer, mehr Glykogen, weniger kontraktile Elemente, T-Tubuli, Mitochondrien

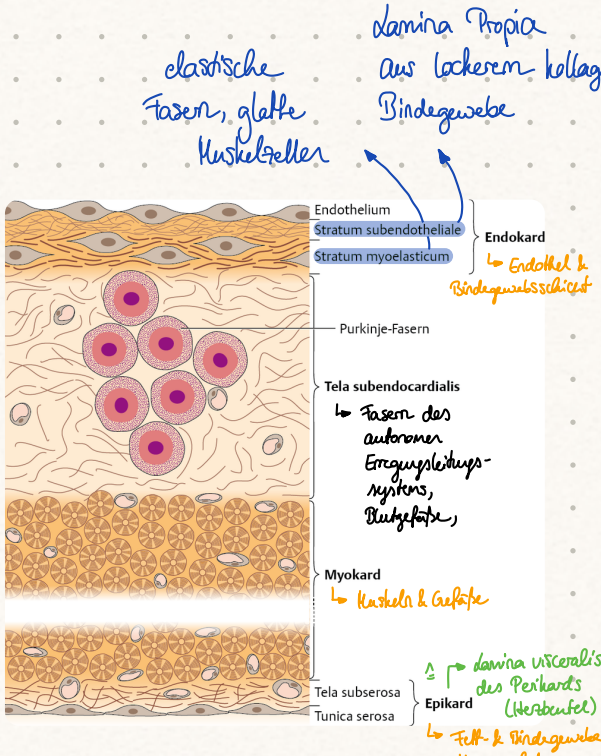

ENDOKARD (Herzinnenhaut)

- parietales Endokard
- valvuläres Endokard
- chordales Endokard
  - ↳ Chordae tendinae

} Endothelstränge

⇒ einschichtiges Endothel

EPIKARD (Herzaußenhaut)

Koronargefäße

- fest mit Myokard verwachsen
- Tela subserosa: epikardiales Fettgewebe
- Tunica serosa: Plattenepithel, Lamina propia (Basalmembran & lockeres Bindegewebe)

PERIKARD

(= Herzbeutel)

Pericardium fibrosum

- → Verhindert Überdehnung des Herzbeutels
- → Ligamenta sternopericardiaca verbindet den Herzbeutel mit dem Sternum (Brustbein), dem Zwerchfell und der Trachea

Pericardium serosum

- → Lamina visceralis → Epikard
  - direkt auf Myokard
  - zw. ihr und Lamina parietalis: Perikardhöhle
    - → Gleit- & Spaltraum mit seröser Perikardflüssk. gefüllt

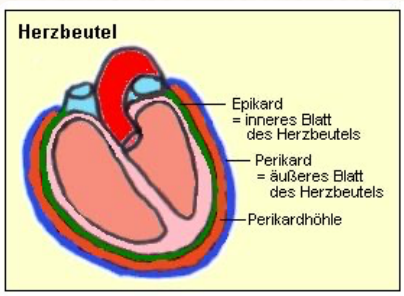

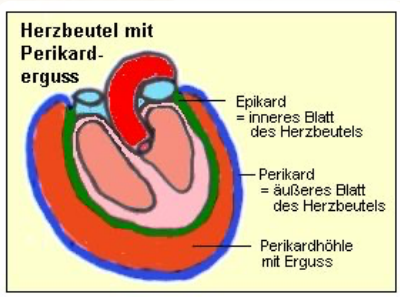

⇒ Druck: Füllung des Herzens wird behindert (Perikardtamponade)

KORONARGEFÄSSE (Herzkranzgefäße)

- A. = Arteria
- V. = Vena
- Vv. = Mehrzahl V.
- R. = Ramus (Ast)
- Auricula = Herzohr

Sulcus = Vertiefung

- rechter Ventrikel: rechte Kranzarterie
- linker Ventrikel: rechte & linke Kranzarterie

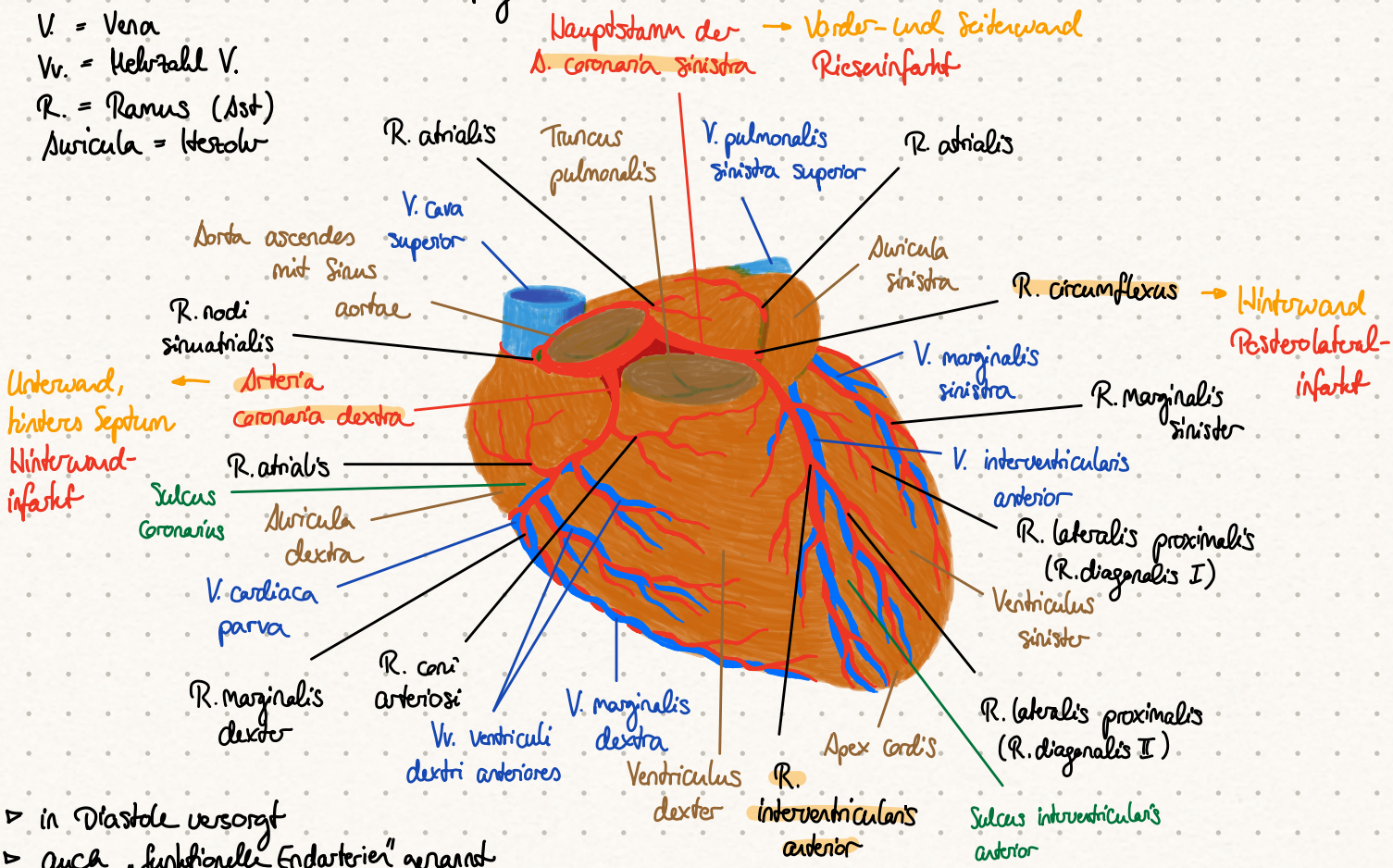

- in Diastole versorgt
- auch „funktionelle Endarterien" genannt
- Gefahr: Plaque-Bildung (zu hoher Cholesterinspiegel → Verengung Gefäße, diastolischer Druck steigt)
- linkes Herz mehr versorgt, da mehr Leistung erforderlich
- Venen sammeln sich im Sinus coronarius

- Herzinfarkt = Verschluss Koronargefäß, Unterversorgung, Gewebe stirbt ab → Narbe (Bindegewebe)

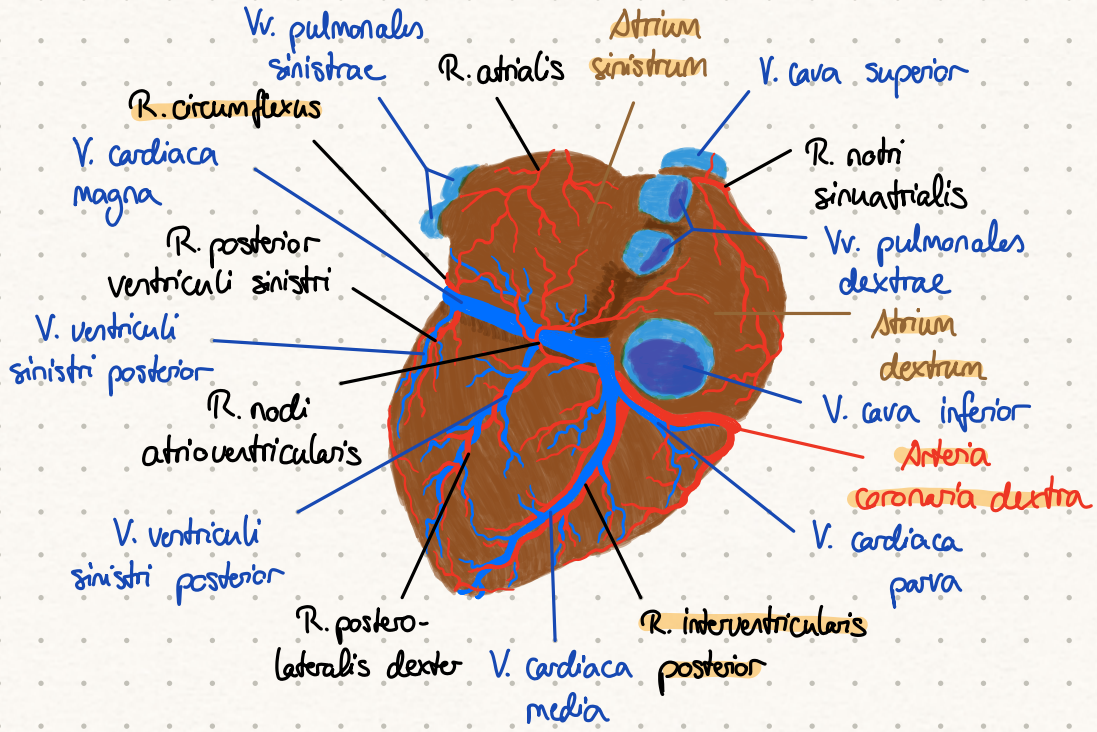

BLUTVERSORGUNGSTYPEN

AUSGEGLICHENER VERSORGUNGSTYP

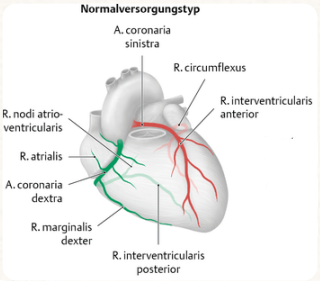

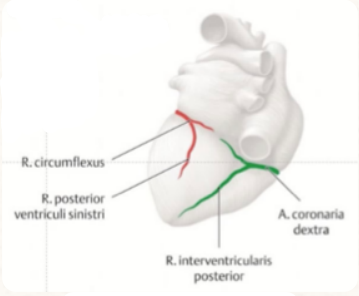

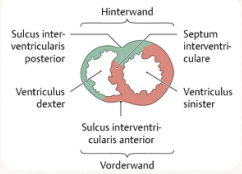

LINKSVERSORGUNGSTYP

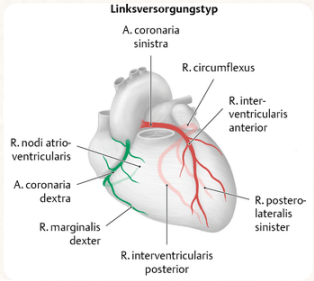

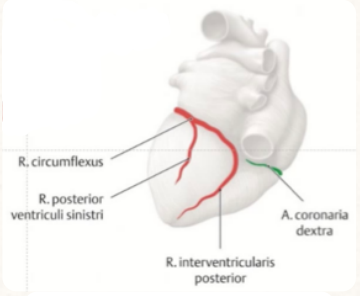

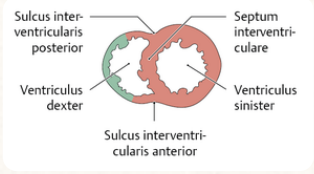

RECHTSVERSORGUNGSTYP

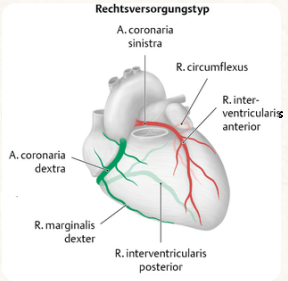

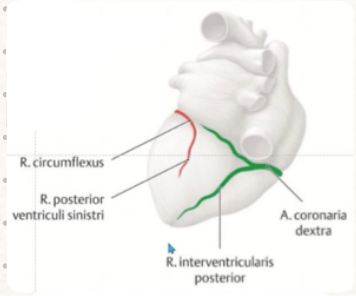

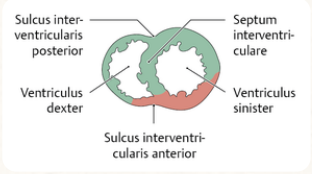

HERZELEKTRIK

- elektrische Signale durch spontane Depolarisation
- Sympathikus wirkt beschleunigend
- Parasympathikus (Nervus Vagus) wirkt hemmend
- AV-Knoten: sekundärer Schrittmacher
- His-Bündel & Tawara-Schenkel: tertiärer Schrittmacher

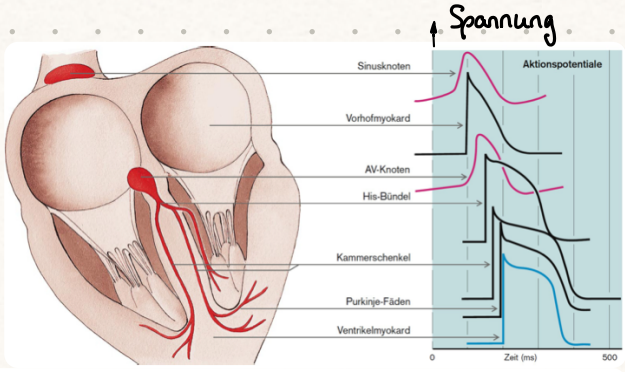

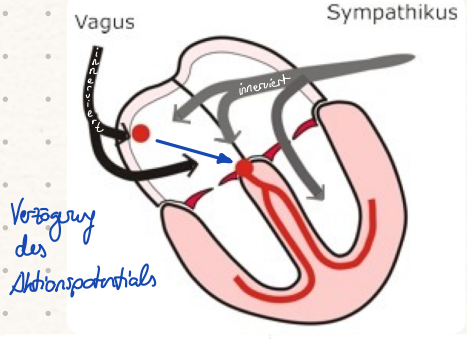

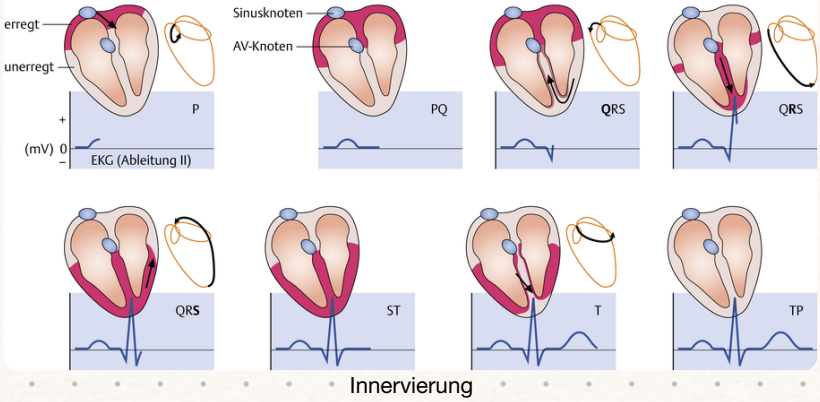

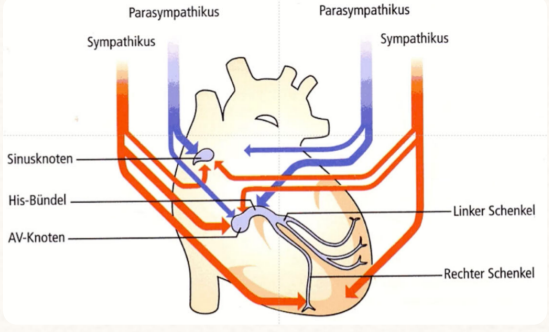

Innervierung

- Erregungsweiterleitung durch gap junctions von Herzspitze zur Basis
- Erregungsrückbildung andersherum
- längste Kontraktion in der Herzspitze

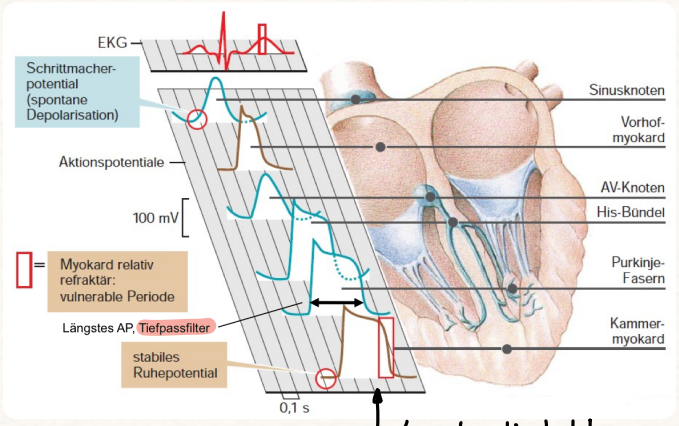

Längste Kontraktion

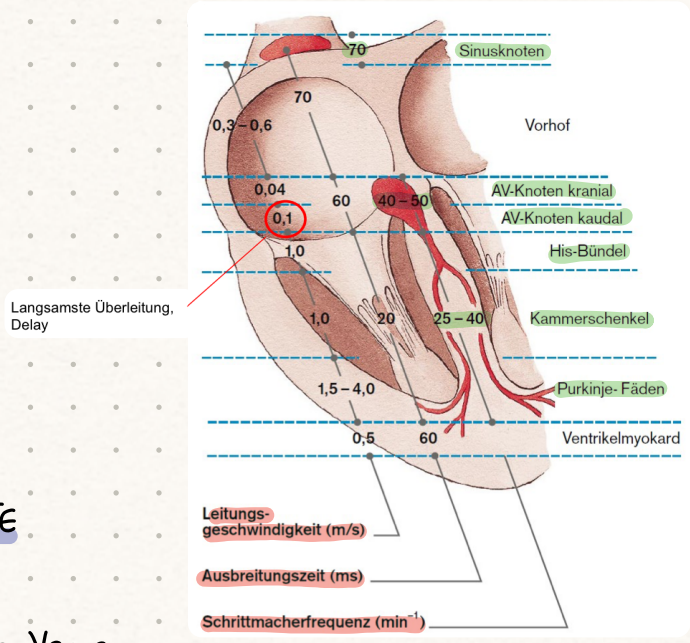

Langsamste Überleitung, Delay

SYMPATHISCHE UND PARASYMPATHISCHE EFFEKTE

Sympathikus	Nervus Vagus	
positiv chronotrop → höher	negativ chronotrop → niedriger	Herzfrequenz
positiv dromotrop → verkürzt	negativ dromotrop → verlängert	AV-Knoten Überleitungszeit
positiv inotrop	indirekte negative Frequenzinotropie	Herzkraft
positiv lusitrop	–	Myokardrelaxation
positiv bathmotrop → senken	negativ bathmotrop → erhöhen	Veränderung des Schwellenpotentials

AKTIONSPOTENTIAL UND ERREGUNGSLEITUNGSSYSTEM

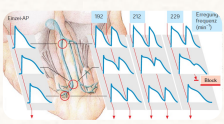

Tiefpassfilter

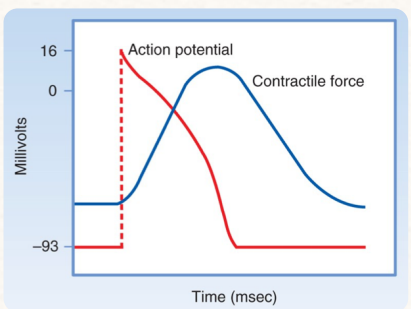

- Die Herzkraft wird über Modulation des Ca^{2+}-Signals während des Herzmuskelaktionspotentials reguliert

„normal"

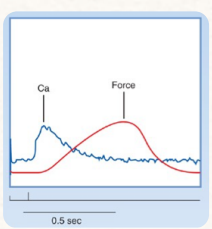

Kontrolle

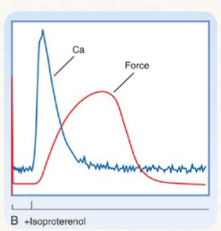

Katecholamine

„mit Adrenalin"

↳ Noradrenalin, Dopamin, Adrenalin und deren Derivate

- Noradrenalin erhöht Ca-Signale
- Je höher Ca-Signal, desto stärker die Kontraktion
- Das Ca^{2+}-Plateau des Herzmuskelaktionspotentials verlängert die Refraktärzeit der Na^+-Kanäle

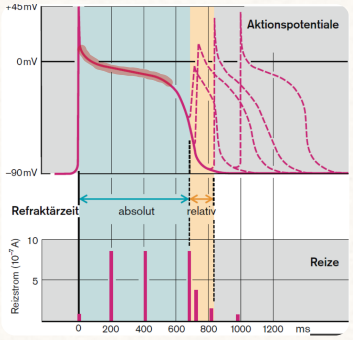

- Die Herzkraft hängt von der Vordehnung der Myokard-Fibrillen ab

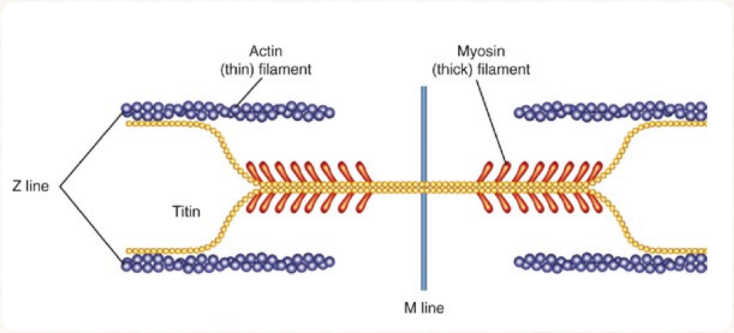

Funktion der Muskelkontraktion

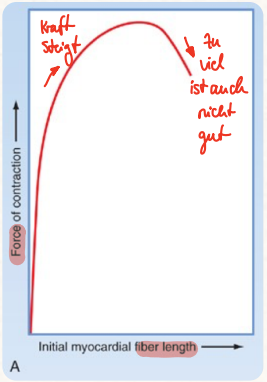

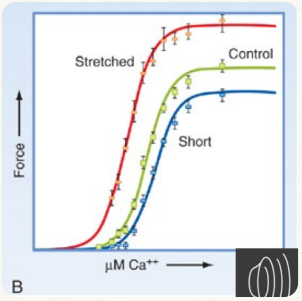

Kraft in Abhängigkeit der Vordehnung

- Während der Plateau-Phase des Herzmuskelaktionspotentials ist die Ca^{2+}-Leitfähigkeit der Plasmamembran erhöht, wodurch die Kontraktion der Herzmuskelzelle ausgelöst wird
- Depolarisation: Na^+-Kanäle ⇒ Einstrom
- Plateauphase: Ca^{2+}-Kanäle ⇒ Einstrom
- Repolarisation: K^+-Kanäle ⇒ Ausstrom

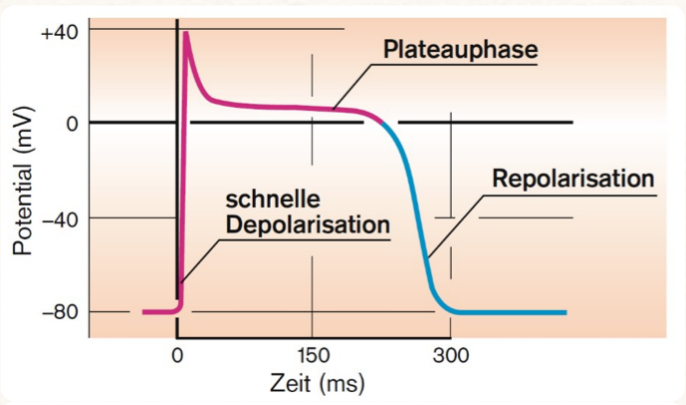

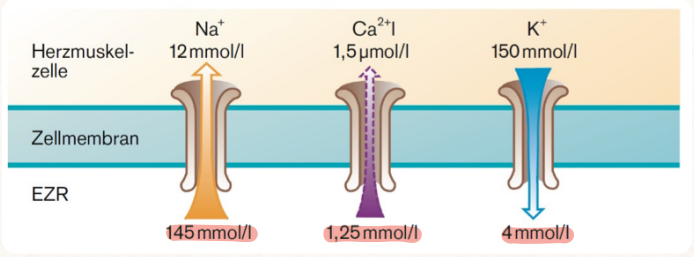

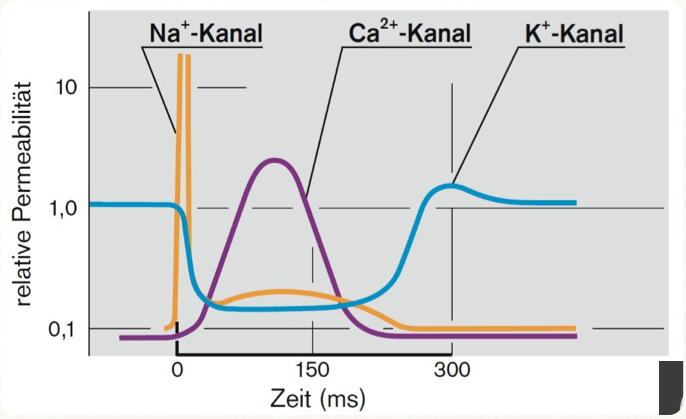

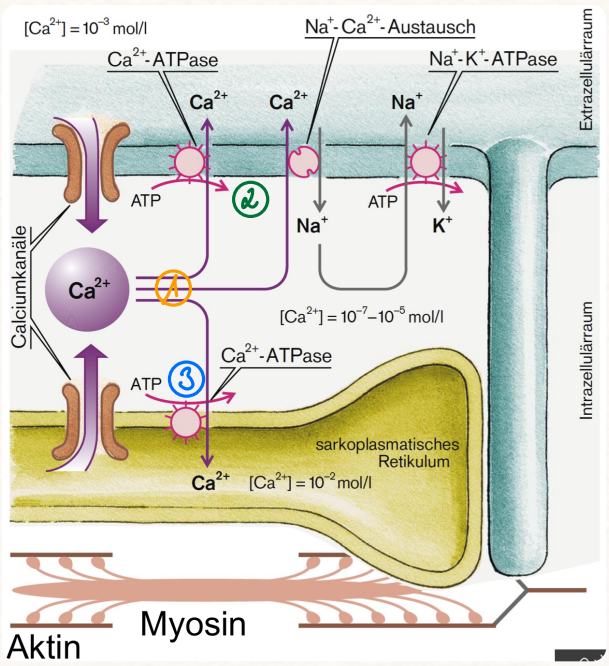

① Ca^{2+}-Konzentration um Faktor 100 erhöht aufgrund Einstrom durch Aktionspotential

② Ca^{2+} wird wieder aus der Zelle geschafft
- ⇒ Ca^{2+}-Pumpe (Ca^{2+}-ATPase)
- ⇒ Antiport mit Na^+ ($\frac{Ca^{2+}}{3\,Na^+}$)
(energetisiert durch Na^+-K^+-ATPase)

③ Ca^{2+} wird zurück sequestriert ins Endoplasmatische Retikulum

SCHRITTMACHERZELLEN

- Schrittmacherzellen depolarisieren immer wieder spontan zum Schwellenpotential
  - zunehmende Aktivität von nicht selektiven Kation-Kanälen
    ⇒ werden bei zunehmender Hyperpolarisation zunehmend aktiv

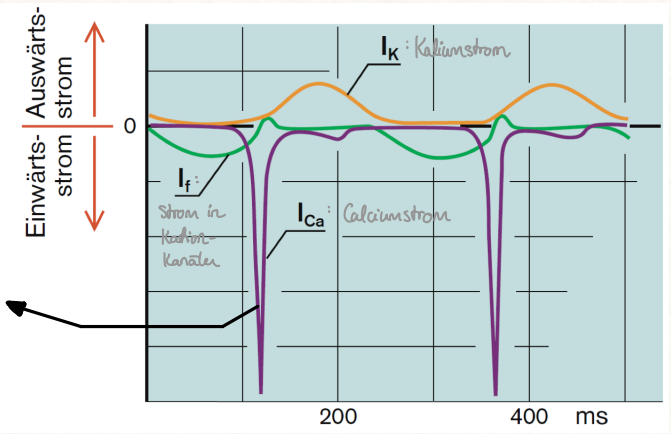

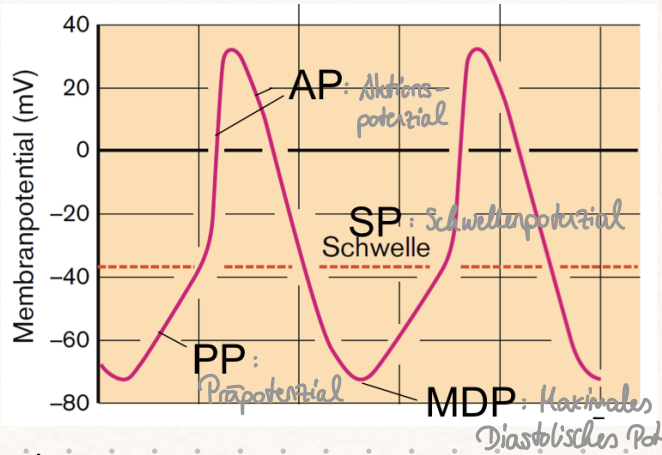

- Kein stabiles Ruhemembranpotential
- Brauchen keine Reize von außen, keine Ströme durch gap junctions nötig
- Es fehlt der schnelle „Aufstrich" durch die Natriumkanäle
  ⇒ haben keine schnellen Natrium-Kanäle

↳ Membranpotential oszilliert ständig

- Na^+-Kanäle werden auch durch Sympathikus / Parasympathikus reguliert
- Adrenalin aktiviert Adenylatecyclase und damit auch die Na^+-Kanäle
- Acetylcholine hemmt

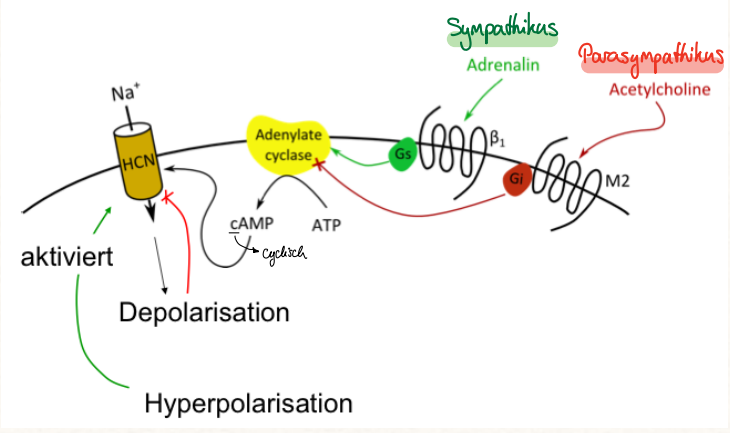

SYMPATHISCHE UND PARASYMPATHISCHE INNERVATION

- Adrenalin und Noradrenalin erhöhen die Ca^{2+}-Leitfähigkeit der Herzmuskelzelle

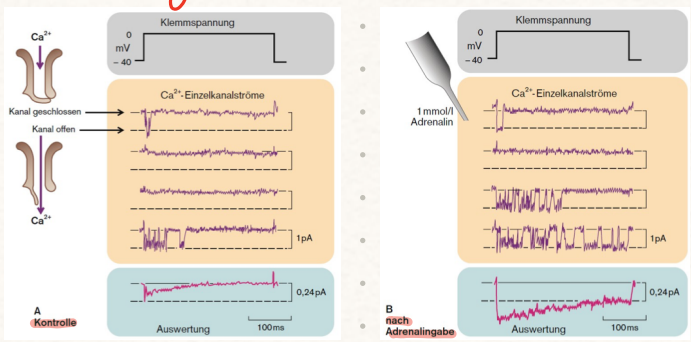

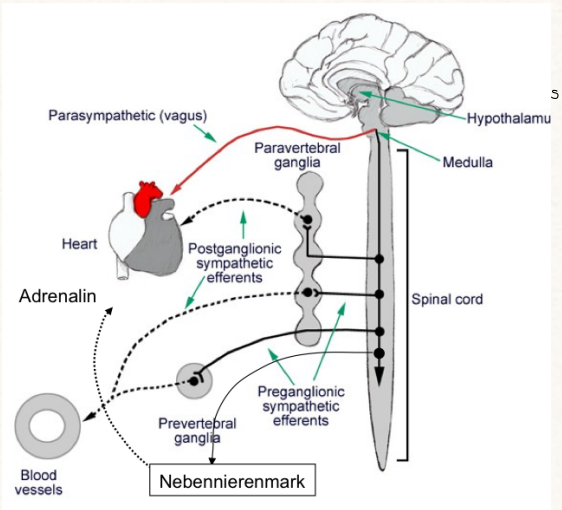

SYMPATHIKUS

- Ausschüttung von Noradrenalin
- Aktivierung von β_1-Adrenorezeptoren
  - ⇒ bewirken positive chronotope, inotrope, dromotrope und bathmotrope Wirkung
- Sezerniert auch Neuropeptid Y
  - ⇒ blockiert Freisetzung von Acetylcholin aus parasympathischen Nervenbedingungen

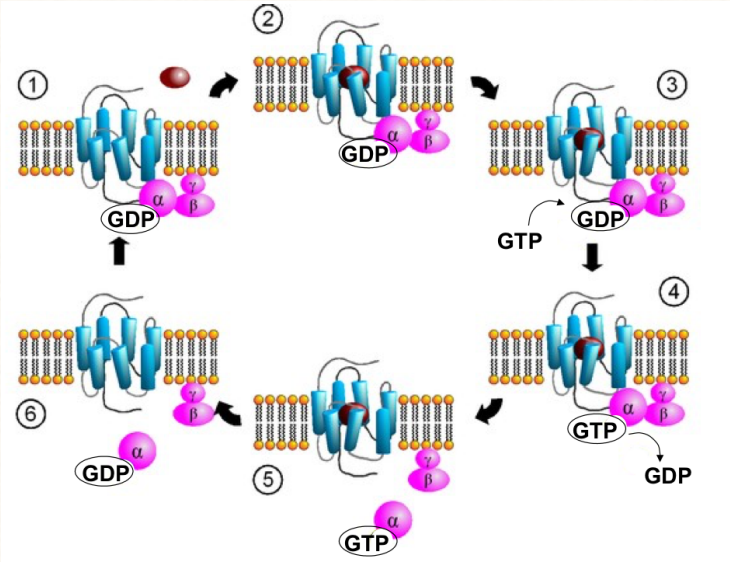

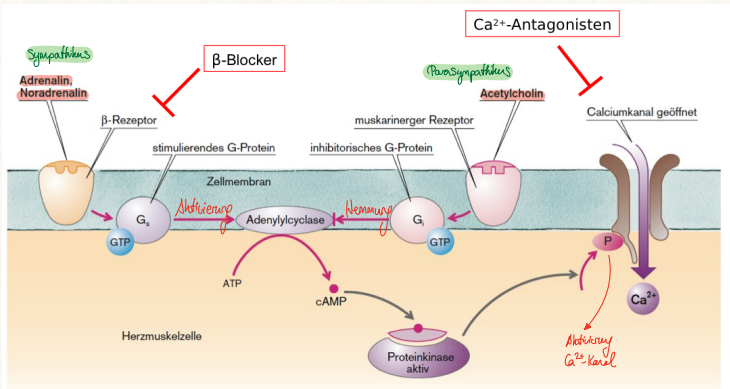

PARASYMPATHIKUS

- Freisetzung von Acetylcholin
- Stimulation von M2-Acetylcholinrezeptoren
  - ⇒ Öffnung von K^+-Kanäle im Sinusknoten
    - ⇒ Hyperpolarisation der P-Zellen
      - ⇒ Erniedrigtes Membranpotential der Schrittmacherzellen
        - ⇒ Abnahme der Herzfrequenz (negativ chronotroper Effekt)
  - ⇒ Verminderung der Anstiegssteilheit des Aktionspotentials (negativ dromotroper Effekt) im AV-Knoten
  - ⇒ Verlängerung der Refraktärzeit (negativ bathmotroper Effekt) im Ventrikelmyokard
- Acetylcholin erhöht die K^+-Leitfähigkeit

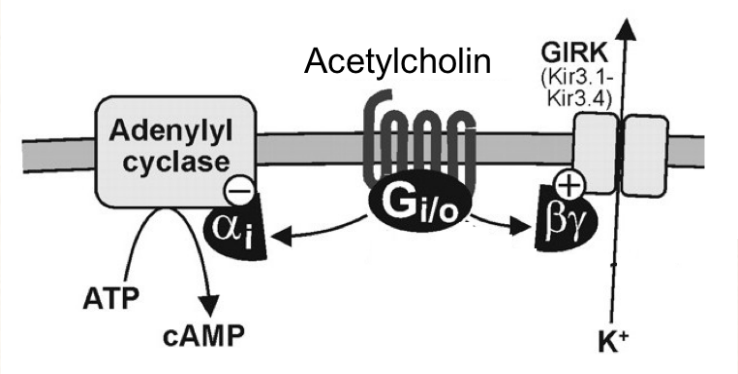

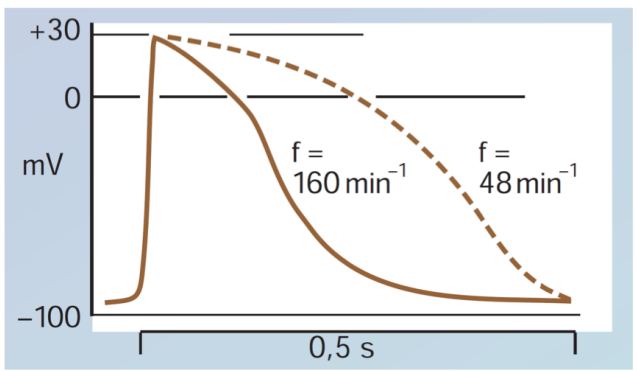

Frequenzabhängige Änderung der Aktionspotenzialdauer

▷ Änderungen der Herzfrequenz durch Modulation von Prä-, Schwellen- und Maximal Diastolischen Potentials des Schrittmachers

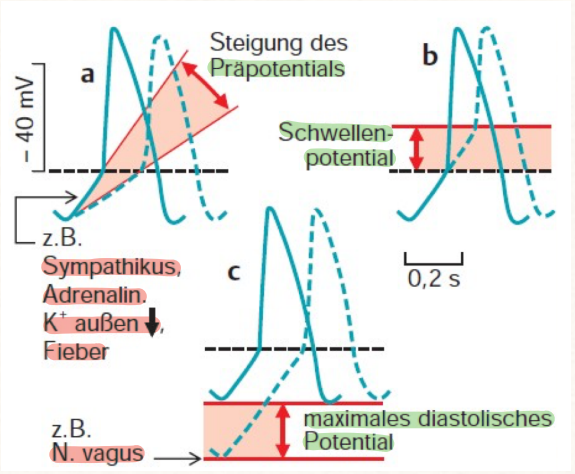

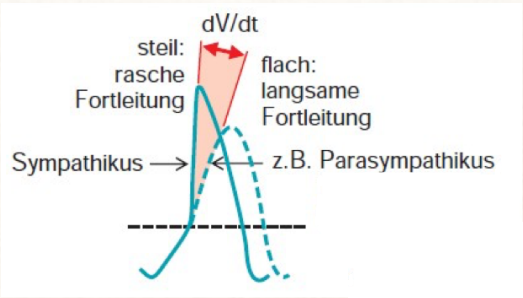

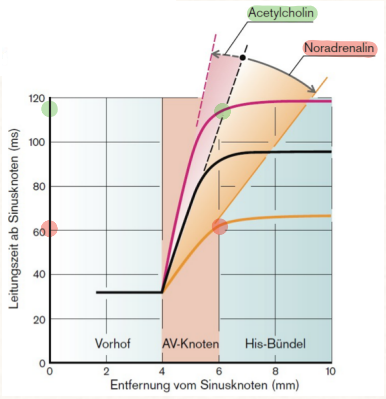

▷ Änderung der Überleitungszeit im Atrioventrikular (AV) - Knoten

▷ Sympathikus: beschleunigt Überleitungszeit (Noradrenalin)

▷ Parasympathikus: verlangsamt Überleitungszeit (Acetylcholin)

ELEKTROKARDIOGRAMM

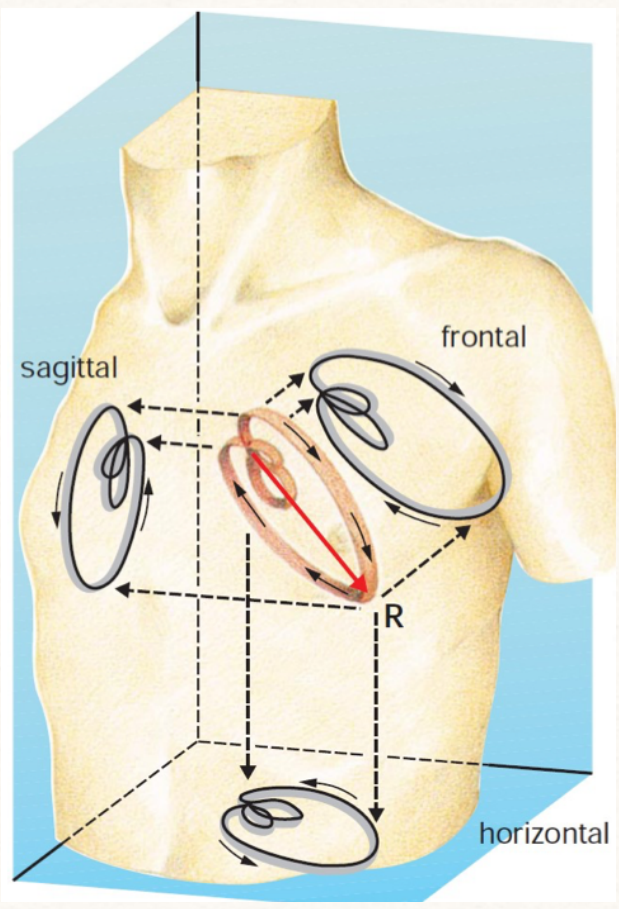

Projektion des Summenvektors in Körperebenen

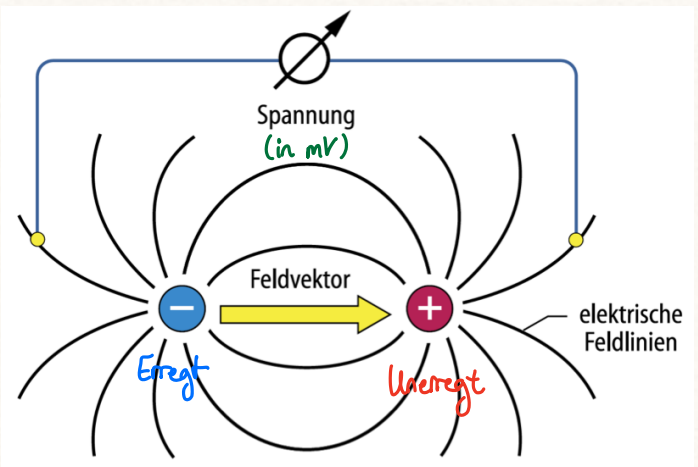

↳ Änderung des Potentials wird gemessen

▷ Das EKG misst in der Summe die Änderung der elektrischen Felder, die durch die fortschreitende Erregungsaus- und -rückbildung verursacht wird (Summen- oder Integralvektor)

▷ Elektrische Herzachse

▷ Herzfrequenz

▷ Erregung (Rhythmus, Ausbreitung, Rückbildung)

Erregung

Vorhof
↓
AV-Knoten

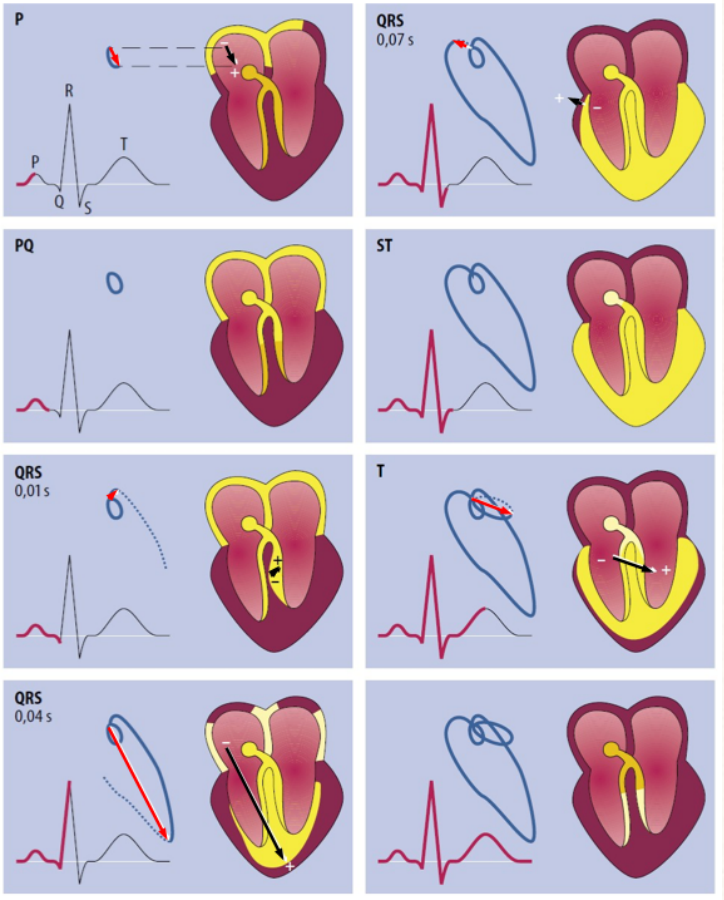

Erregungsausbreitung in den Ventrikeln (QRS)

Abbildung der Erregung während eines Herzzyklus als Veränderungen der Vektorspitze bezogen auf den Nullwert
=> Es werden drei Kreise gemessen, die Richtung und Länge des Summenvektors darstellen.

Endokard
↓
Epikard

↓ Erregungsrückbildung

Die Erregungsrückbildung im Vorhof kann man nicht messen, da sie zeitlich mit dem nächsten QRS-Komplex zusammenfällt.

Ableitlinien

- Durch die Lage der Elektroden definiert
- Projektion des Summenvektors
- Parallel zu Summenvektor: Signal maximal
- Senkrecht zu Summenvektor: kein Signal

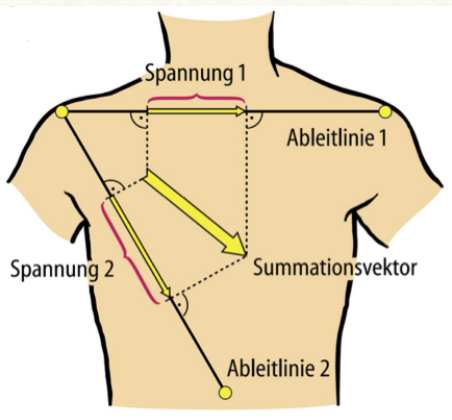

Bipolare Ableitungen nach Einthoven (Frontalebene)

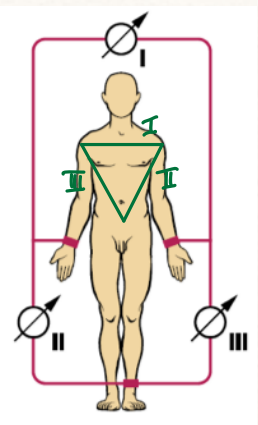

Ableitlinien in Frontalebene

nach Einthoven

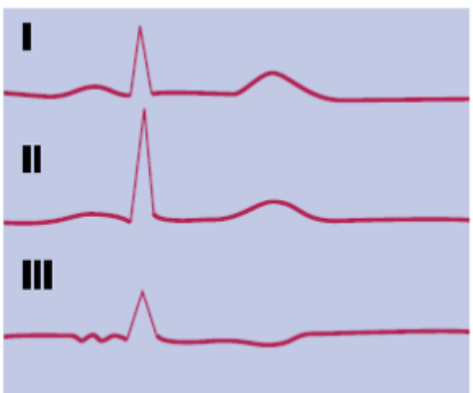

Unipolare Ableitungen nach Goldberg (Frontalebene)

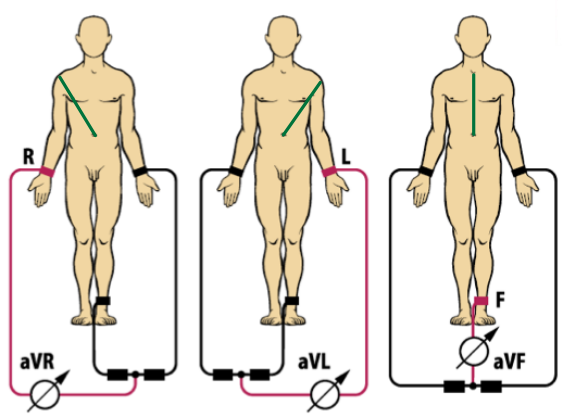

Ableitlinien in Frontalebene

nach Goldberg

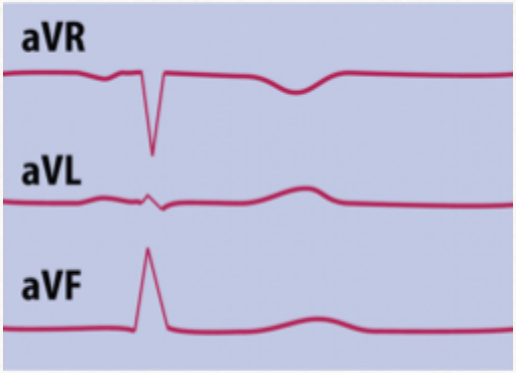

Brust-Ableitungen nach Wilson (Horizontalebene)

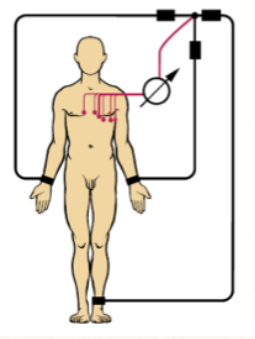

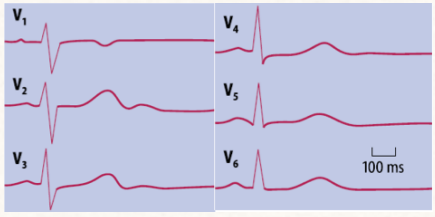

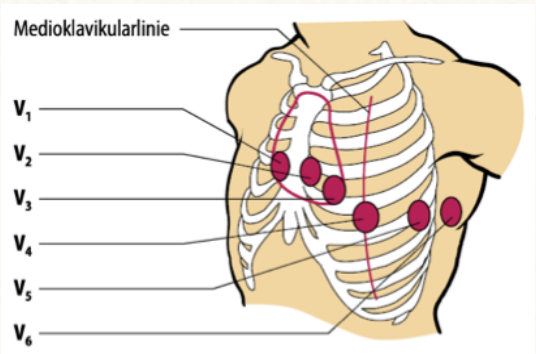

EKG

P: Ausbreitung der Erregung über Vorhöfe

PQ: Erregt

QRS: Erregung der Ventrikel, 0,08s

ST: Vollkommene Erregung

T: Rückbildung der Erregung

PQ: Intervall 0,12 - 0,2 s

QT: Intervall frequenzabhängig ca. 0,35 s

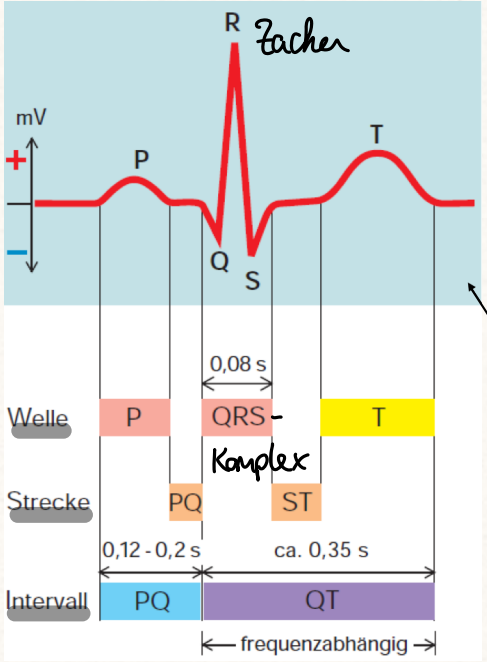

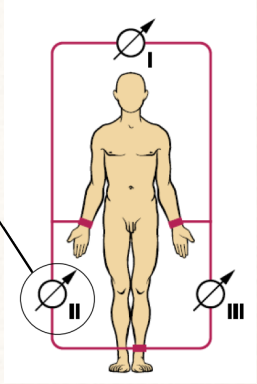

nach Einthoven

Zeitliche Auflösung

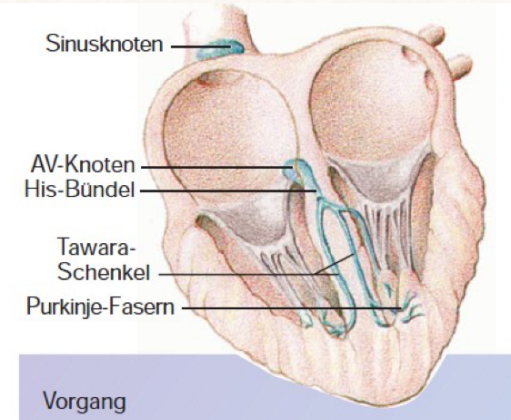

EXKURS

Systole

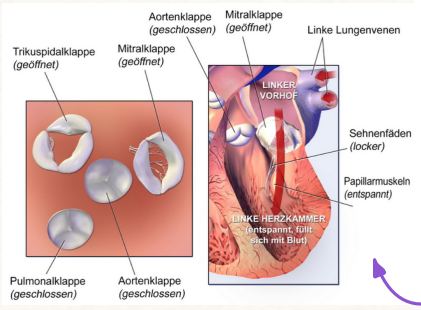

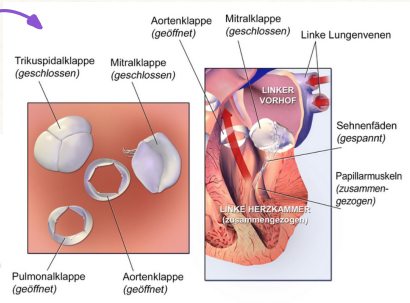

Diastole

Vorgang		Zeit (ms)	EKG	Leitungsgeschwindigkeit ($m \cdot s^{-1}$)	Eigenfrequenz (min^{-1})
Sinusknoten					
Impulsbildung		0	P-Welle	0,05	70–80
Impulsankunft in entfernten Vorhofteilen	rechter Vorhof	50		0,8–1,0 im Vorhof	
	linker Vorhof	85			
AV-Knoten			P-Q-Intervall (Erregungsverzögerung)		
Impulsankunft		50		0,05	40–60
Impulsweiterleitung		125			
His-Bündel aktiviert		130		1,0–1,5	
Schenkelenden aktiviert		145		1,0–1,5	
Purkinje-Fasern aktiviert		150		3,0–3,5	
Myokardinnenseite vollständig aktiviert	rechter Ventrikel	175	QRS-Komplex	1,0 im Myokard	20–40
	linker Ventrikel	190			
Myokardaußenseite vollständig aktiviert	rechter Ventrikel	205			
	linker Ventrikel	225			

Elektrische Herzachse

- Verlaufsrichtung der elektrischen Erregungsausbreitung von der Herzbasis zur Herzspitze relativ zur Körperachse (elektrische Herzachse)
- Aussagen über anatomische Stellung des Herzens im Brustkorb und pathologische Veränderung des Herzmuskels

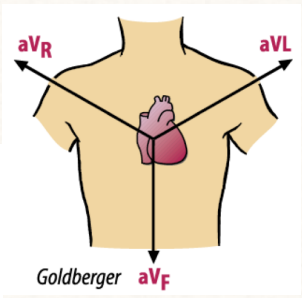

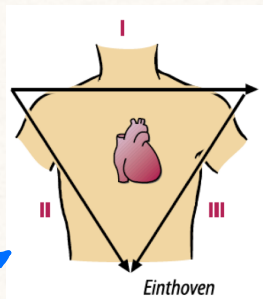

Bestimmung der el. Herzachse

Orientieren sich in 30° zueinander

Lagetypen

Ableitungen	Lagetyp	rechts	steil	normal	links
	I				
	II				
	III				

- Höchster Ausschlag

Überdrehter Linkstyp: bei Linksherzhypertrophie

Überdrehter Rechtstyp: bei Rechtsherzhypertrophie

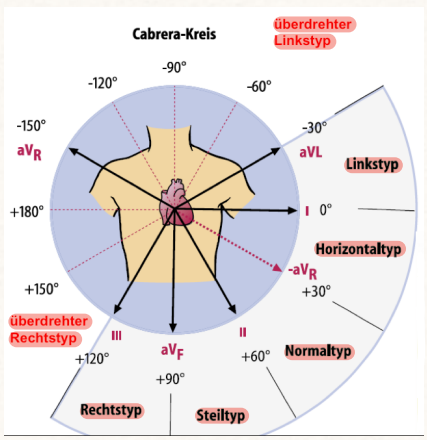

RHYTHMUS UND ÜBERLEITUNGSSTÖRUNGEN

Tachykardie und Bradykardie

Erhöhte Herzfrequenz ↑ | Erniedrigte Herzfrequenz ↓

- Sinusarrhythmie bei Jugendlichen (Inspiration/Einatmen ↑, Expiration/Ausatmen ↓)
- Sinusbradykardie (Vagotonus) im Schlaf, Sportler ↓
- Hypothyreose ↓ (Schilddrüsenunterfunktion)
- Vorhoftachykardie
  - ⇒ häufigste Herzrhythmusstörung
    - 95% der 50-jährigen
    - 10% der 80-jährigen
  - ⇒ häufigste Ursachen: Bluthochdruck, Arteriosklerose
- Vorhofflattern (350/min)
- Vorhofflimmern (500/min)
  - ⇒ Ventrikelerregung absolut arrhythmisch

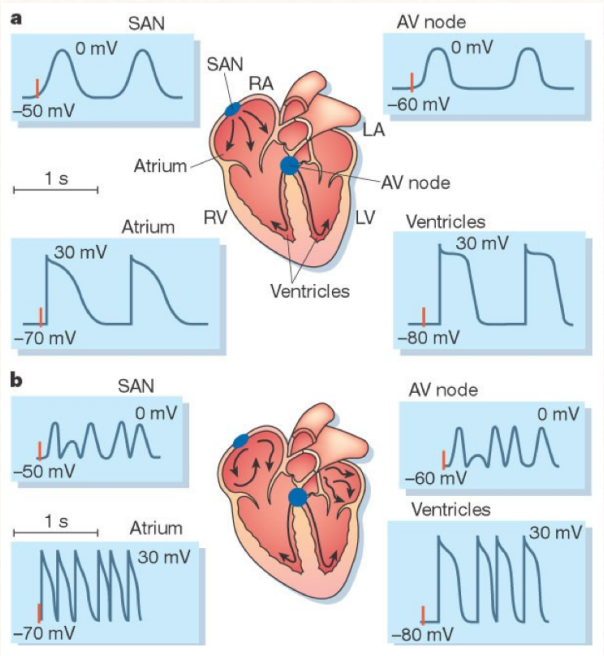

↳ Entstehung im Vorhof

Supraventrikuläre Extrasystolen

- atrial (Verformung P-Welle, normaler QRS-Komplex) postextrasystolische Pause
- nodal (im AV-Knoten entstanden) mit rückläufiger Vorhof- und Sinuserregung

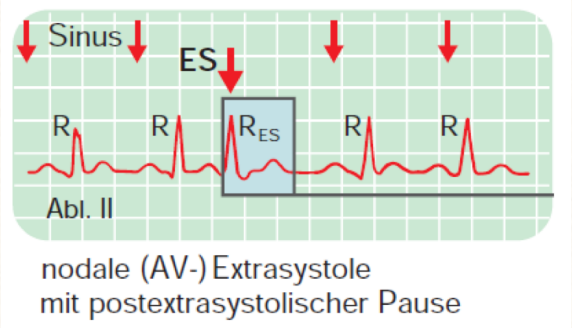

nodale (AV-) Extrasystole mit postextrasystolischer Pause

↳ Entstehung im Ventrikel (Kammer)

Ventrikuläre Extrasystolen (ES)

- QRS-Komplex der Extrasystole verformt
- Bei niedriger Sinusfrequenz: ungehinderte Weiterleitung der nächsten Sinuserregung in den Ventrikel (interponierte Extrasystole)
- Bei hoher Sinusfrequenz: Erregung trifft auf refraktäres Kammermyokard ⇒ kompensatorische Pause

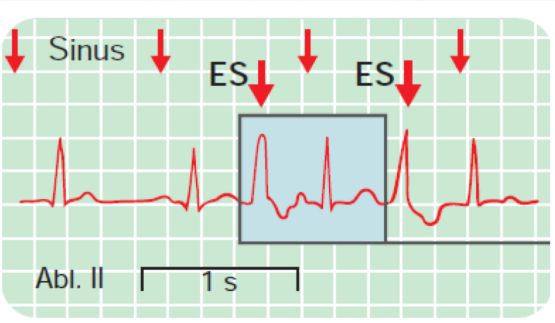

interponierte Kammerextrasystole

Kammertachykardie

- Oft durch Extrasystole ausgelöst

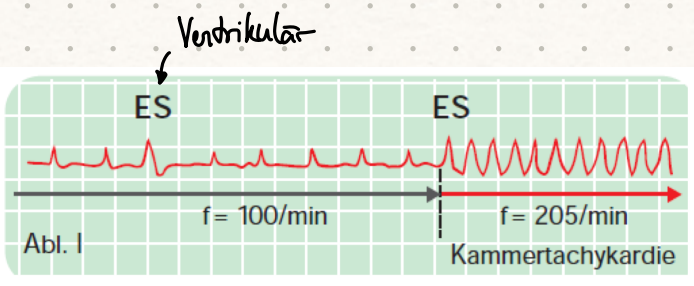

Überleitungsstörungen

- AV-Block und Schenkelblock (Tawaraschenkel)

1. Grades: abnormale verlangsamte AV-Überleitung (PQ-Intervall > 0,2 s)
2. Grades: nur jede zweite oder dritte Sinuserregung wird weitergeleitet
3. Grades: kompletter AV-Block
   vorübergehender Herzstillstand
   dann ventrikulärer Ersatzrhythmus (ventrikuläre Bradykardie)
   bei normaler Vorhoferregungsfrequenz

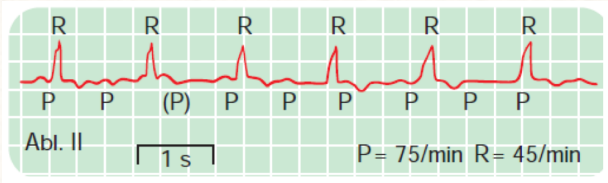

Totaler AV-Block mit ventrikulärem Ersatzrhythmus

- Schrittmacherfunktion: AV-Knoten-Herzfrequenz 40-60/min
  Tertiäre Schrittmacher Herzfrequenz: 20-40/min

- Einseitiger Schenkelblock: EKG-Veränderung, betroffene Myokardseite (über Arbeitsmyokard von nichtbetroffener Seite erregt

Herzschrittmacher

Elektroden

- Implantation subkutan oder submuskulär (hagere Patienten) oberhalb der rechten oder linken Brust unterhalb des Schlüsselbeins

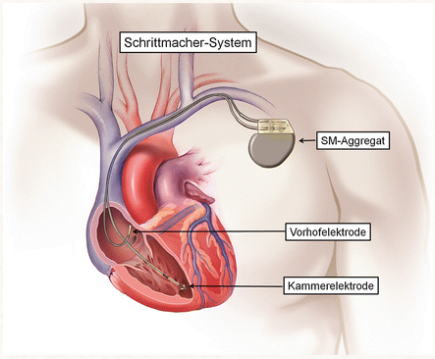

- Elektroden werden transvenös zum rechten Vorhof oder rechten Ventrikel geführt

- Biventrikulärer Schrittmacher:
  dritte Elektrode über den rechten Vorhof und den Koronarvenensinus zur Posterolateralwand des linken Ventrikels

Funktion

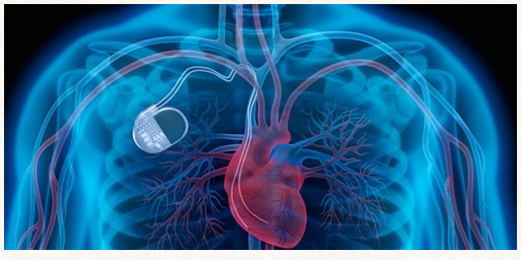

- Leitungsstörung zwischen Vorhof und Kammer (AV-Block) überbrücken (getriggerte Stimulation)

- Schlagfolge an die Körperaktivität des Patienten anpassen (frequenzadaptiver Schrittmacher)

- Vermeidung von Vorhofrhythmusstörungen (z.B. Vorhofflimmern) durch rechtzeitige Stimulation (präventives Pacing)
- Herzrhythmusstörungen aufzeichnen (Holterfunktion)
- Bei Linksschenkelblock und reduzierter Kammerfunktion Verbesserung der Herzfunktion durch bi- oder linksventrikuläre Stimulation (Kardiale Resynchronisationstherapie)
- Zusätzliche Defibrillation möglich

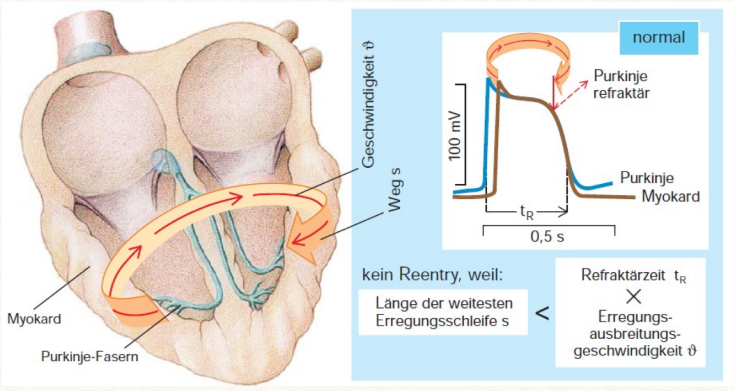

Re-Entry und Kreisen der Erregung

- Unter normalen Bedingungen verhindert die lange AP-Dauer der Purkinje-Zellen einen Re-Entry der Erregung an den Arbeitsmyokard in das Leitungssystem und ein Kreisen der Erregung

Re-Entry im Myokard

- Auslöser: Inhomogene Erregbarkeit des Myokards
- Leitungsbahn A und B

langsame Reizleitung

lange Refraktärzeit

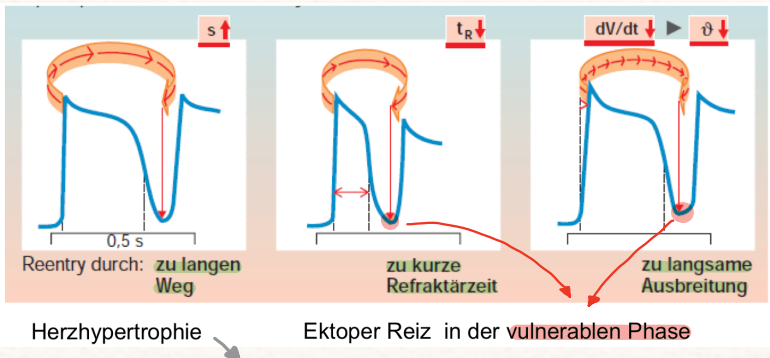

Herzhypertrophie → Ursache → Herzvergrößerung

Ektoper Reiz in der vulnerablen Phase

EXKURS: Herzmuskulatur

- Zellkerne mittig in der Zelle
- Einkernige Muskelzellen, 100 µm lang
- Muskelzellen über Glanzstreifen verbunden
- Herzmuskelzellen komplex verzweigt
- Um Kern: Myofibrillenfreier Hof
- Erregungsüberleitung mithilfe Connexinen
- ANP in Herzohren produziert

Torsade de Points und Kammerflimmern (Ventrikuläre Tachykardien)

- Torsade de Pointes:
  Stark veränderter QRS-Komplex
  => kann durch ES entstehen



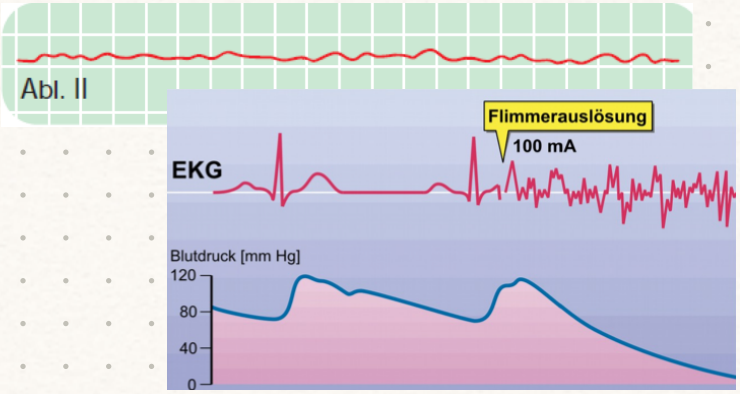

▷ Kammerflimmern:
führt rasch zum Kreislaufstillstand

Defibrillator

▷ Kammerflimmern

=> 85% aller plötzlichen Herztode

▷ Defibrillator
=> Depolarisierende Ströme werden erzeugt, Schicken Zellen in die absolute Refraktärzeit

▷ Erreicht mind. 70% Herzmuskelzellen

▷ Unterbricht elektrisch kreisende Erregung

▷ Implantierbarer Kardioverter-Defibrillator

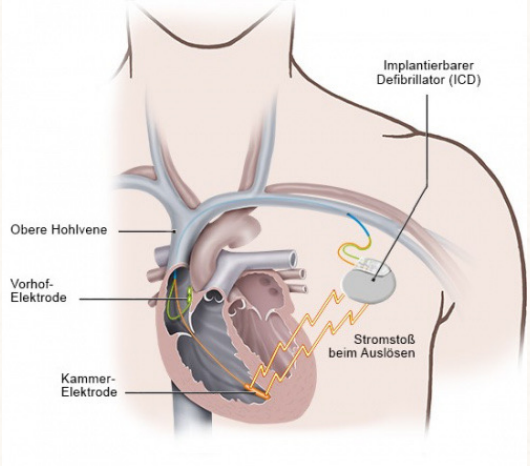

HERZKLAPPEN

KLAPPENINSUFFIZIENZ UND HERZHYPERTROPHIE

Stenose	Insuffizienz
Blut tritt mit erhöhtem Druck durch die Klappe	Rückfluss von Blut
Druckbelastung	Volumenbelastung
Wandverdickung	Druckanstieg
Später Erweiterung der Herzkammer	Erweiterung der Herzkammer

LA PLACE-GESETZ

▷ Erhöhter Aortendruck
=> Nachlast ↑
(Bluthochdruck = Hypertonus)

▷ Dilatation = Verdickung



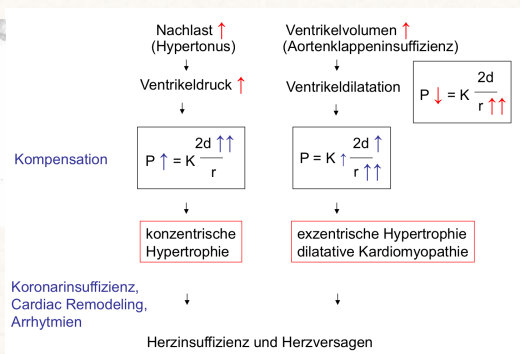

AORTEN(KLAPPEN-)INSUFFIZIENZ

▷ Aortenklappen schließen nicht richtig, Volumen pendelt in linken Ventrikel zurück während Diastole

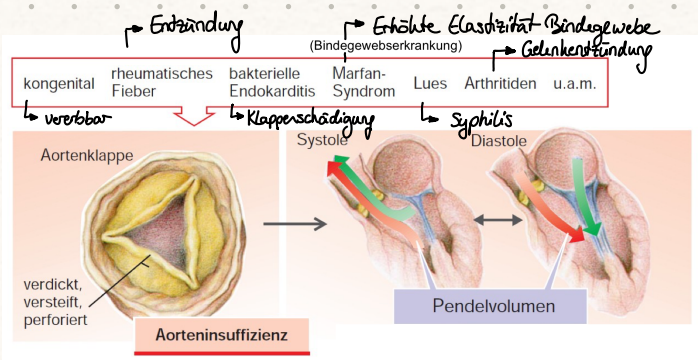

Ursachen

▷ Rheumatische Entzündungsprozesse
▷ Angeborene Aortenwandanomalien

Folgen Häufig auch folgende Mitralklappeninsuffizienz!

- Myokardhypoxie = Minderversorgung mit Sauerstoff (Sauerstoffmangel)
- Septische Thromb-Embolie (mit Niereninfarkt)
- Blutrückstau in die Lunge (Stauungslunge)
- Exzentrische Hypertrophie

=> Herzinsuffizienz

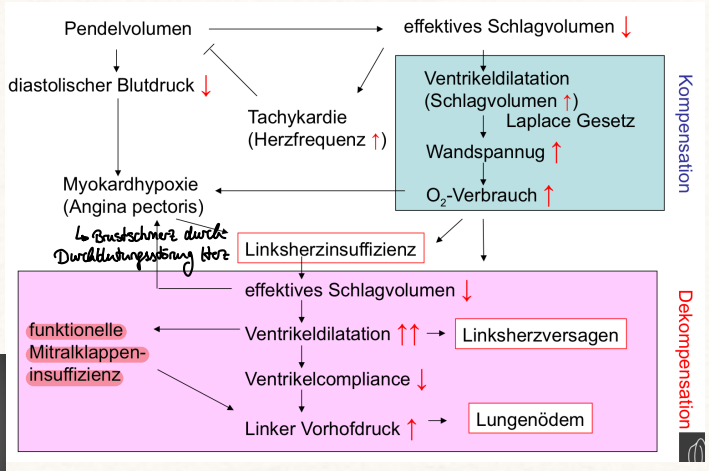

Folgen:
- Volumenbelastung des LV
- Exzentrische Hypertrophie
- Zunahme des Myozyten-volumens
- Verlängerung der O2-Diffusionsstrecke
- Mitochondriale ATP-Synthese ⇓
- Zunahme des LV-Durchmessers
- Erhöhte Wandspannung
- Erhöhter Energiebedarf bei verminderter Energie-bereitstellung
- Gefügedilatation

AORTEN(KLAPPEN-)STENOSE

- Ausflusstrakt des linken Ventrikels verengt

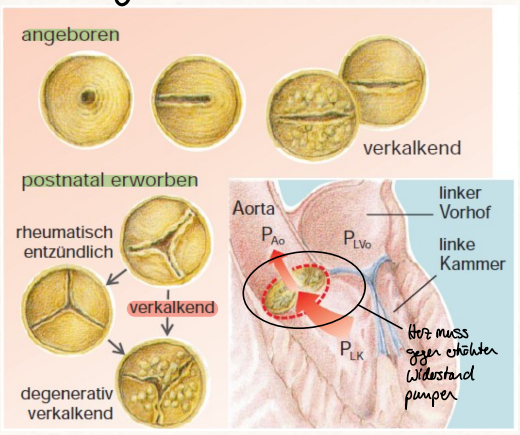

Ursachen

Vererbt

Erworben

- Endokarditis, Rheumatisches Fieber (Entzündungen)
- Nach dem 60. Lebensjahr symptomatisch
- Arteriosklerose

Bsp NSTEMI: ST-Strecke nicht angehoben
Herzinfarkt
Sepsis
Herz 709 g
li Ventrikel 2,1cm (normal 1,3)
Verhaltungen

=> Aorteninsuffizienz (+ Stenose)

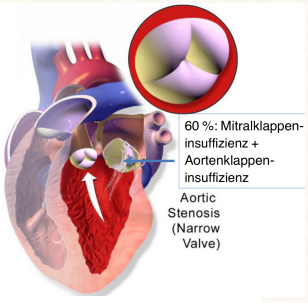

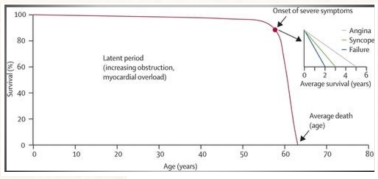

- langdauernde Adaptation an höheren Druck
- Kompensation durch Herzhypertrophie
- Anstieg des Füllungsdruckes
- Abnahme der Auswurffraktion
- Endstreckenunterversorgung über die Coronararterien
- Myokardfibrosierung: subendokardial

GEFÄHRLICHER NEBENBEFUND!
↳ Symptome werden im Alter oft fehlgedeutet

Folgen

- Linkstyp / Überdrehter Linkstyp
- Linksherzhypertrophie / -insuffizienz

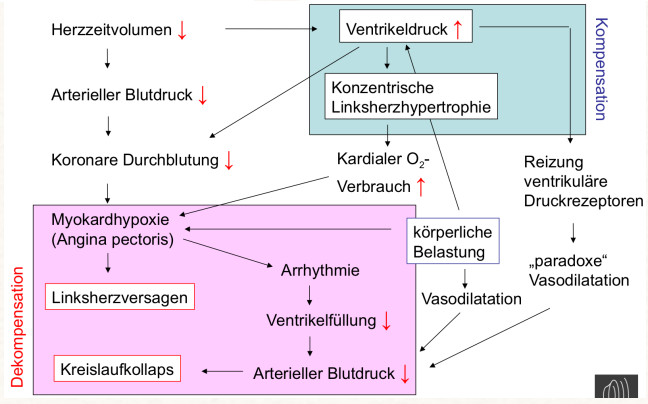

Normale Öffnungsfläche: 2,5-3,5 cm²

- Risikofaktoren:
  - Hyperkalzämie
  - Hypertonus
  - Nikotin
  - Diabetes mellitus
- Sklerose
- Degeneration + Kalzifizierung
- Verengung
- Druckbelastung linker Ventrikel

Symptome
- Kurzatmigkeit
- Angina pectoris
- Abgeschlagenheit
- Synkope oder Präsynkope
- Sonstige
  - Schneller oder unregelmäßiger Herzschlag
  - Palpitationen

Operationsindikation: Bei Druckgradient > 50mmHg zw. li. Ventrikel & Aorta ascendes

MITRALKLAPPENINSUFFIZIENZ

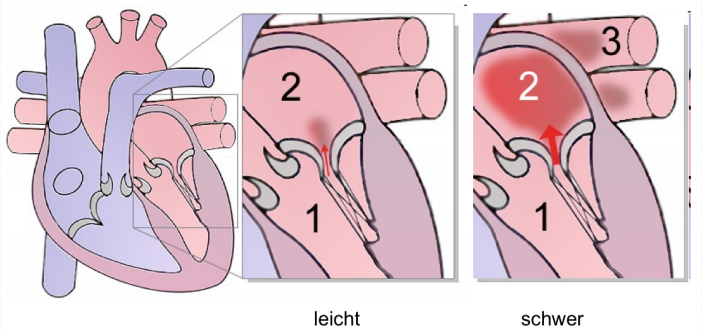

- Schließt während Anspannung nicht vollständig
  => Blutrückfluss in linken Vorhof

Ursachen

- Kongenital: angeborene Dysplasie der Klappe
- Degenerativ: Prolaps/Verkalkung → Klappenfehler
- Angeboren: Marfan-Syndrom, Ehlers-Danlos-Syndrom
- Ischämisch: Herzgeldurchblutung
- Dilatativ
- Infektiös: Endokarditis

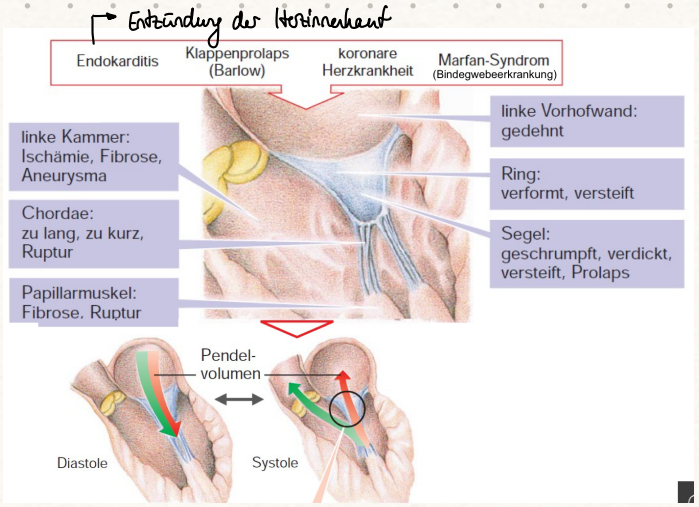

Folgen

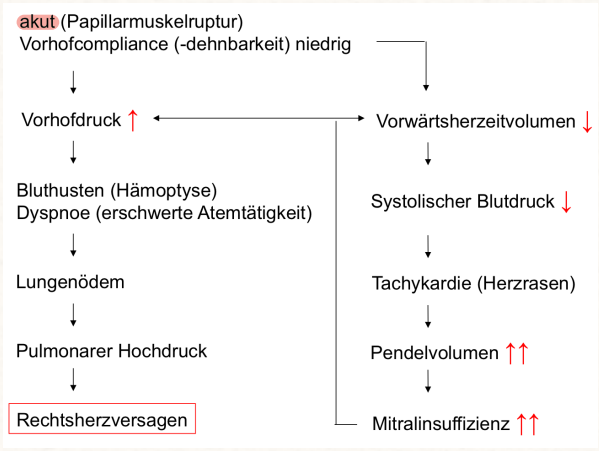

- Müdigkeit
- Palpitationen (hoher Puls)
- Ruhedyspnoe
- Nächtliche Hustenanfälle
- Belastungsdyspnoe (Atemnot)

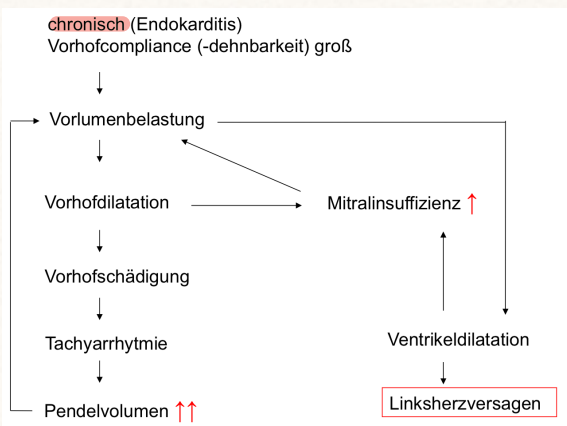

BEHANDLUNG

- Mitralclip: Mitralsegel werden mit Metallklammer verbunden (↳ 2 Öffnungen)
- Cardioband: Raffung der Mitralklappe durch Implantation (Annuloplastiering)

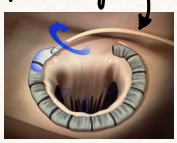

- Bakterielle Endokarditis
- Myokardischämie
- ACS Infarktkomplikation
- Folge eines akuten Thoraxtraumas

MITRALKLAPPENSTENOSE

- Gestörte Füllung des linken Ventrikels

Ursachen

- Rheumatisches Fieber
  - => Endokarditis
- Autoimmunerkrankungen

BEHANDLUNG

- Valvulotomie
  - => Spaltung/Aufsprengung
- Kommissurotomie
  - => Durchtrennung der Kommissur (Verbindung)
- Klappenersatz

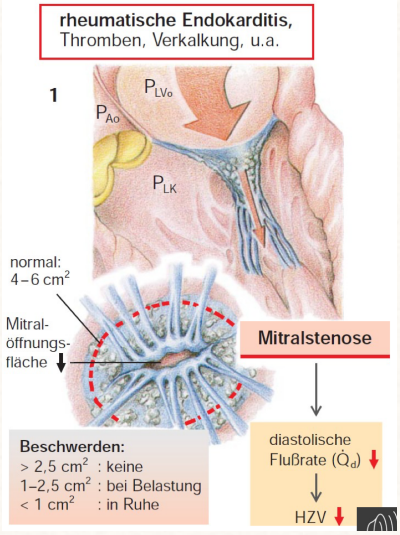

Folgen

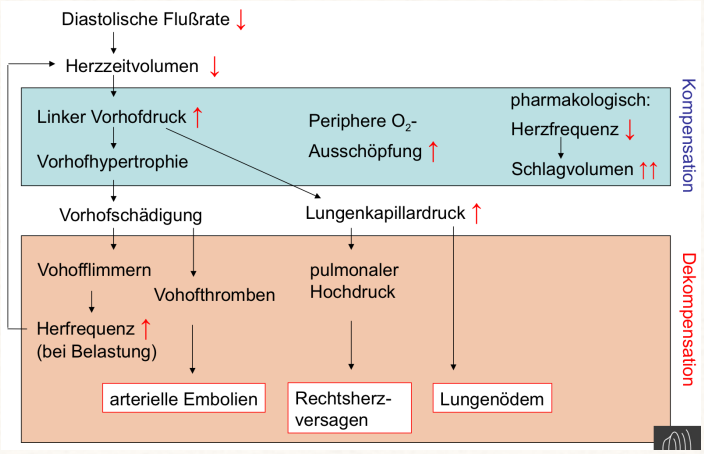

▷ Druckgradient zwischen linkem Vorhof und linker Kammer

=▷ Dilatation des linken Vorhofs

=▷ Pulmonale Hypertonie

↳ Druckbelastung rechtes Herz

Rechtsherzdilatation ↵

↳ Rechtsherzinsuffizient

MITRALKLAPPENPROLAPS

▷ Dysfunktion der Mitralklappe und bedeutet, dass die Mitralsegel in den linken Vorhof vorschlagen (während späten Systole)

▷ Meistens asymptomatisch (90%)

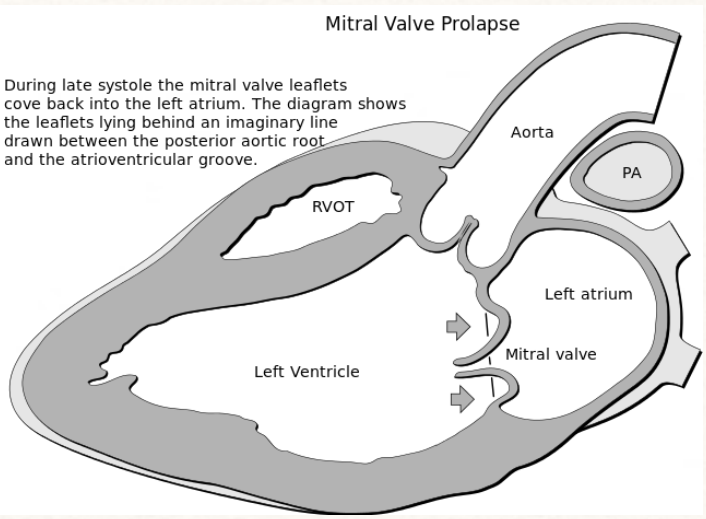

Symptome

▷ Rhythmusstörungen
▷ Leistungsminderung
▷ Dyspnoe (Atemnot)
▷ Pektanginöse Beschwerden

Ursachen

▷ Myxomatöse Klappendegeneration
=▷ meist idiopathisch
x-chromosomal
autosomal-dominant

LVAD
LEFT VENTRICULAR ASSIST DEVICE

▷ Implantation

▷ Herzentlastung

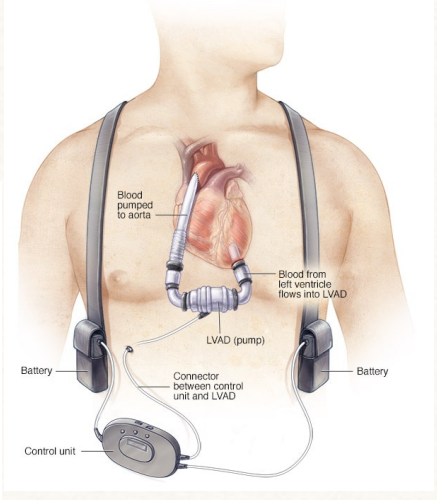

Folgen

▷ Mitralklappeninsuffizienz
▷ Endokarditis
▷ Sehnenfädenabriss

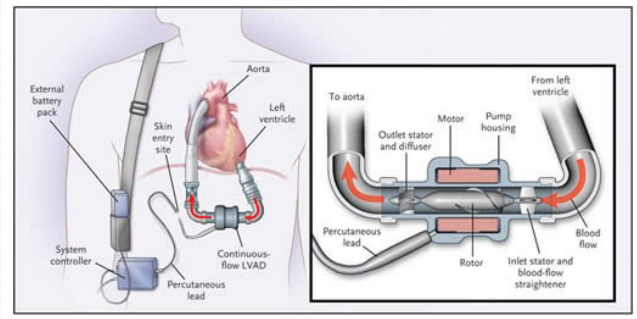

DARSTELLUNG VON MYOKARD- UND HERZKLAPPENBEWEGUNGEN

ECHOKARDIOGRAFIE (Ultraschall)

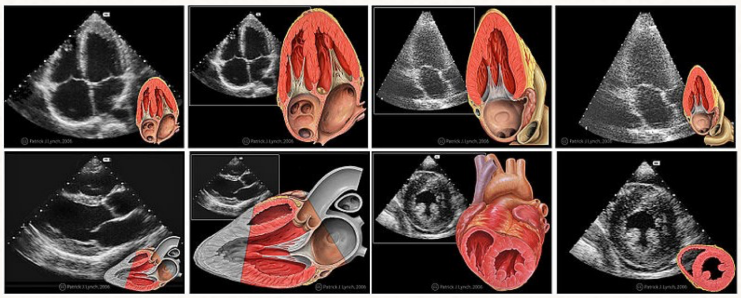

- 2D-Schnittbild
- M- oder TM-Mode (time motion)
- Impulswiederholungsfrequenz (1000 Hz - 5000 Hz)
- Bewegungen von Klappen / Ventrikeln sichtbar
- 2D-Echtzeitmodus

⇒ Größe der Herzkammern, Klappenfunktion, Pumpfunktion, Ejektionsfraktion

↳ Bei konzentrischer Hypertrophie NICHT verändert

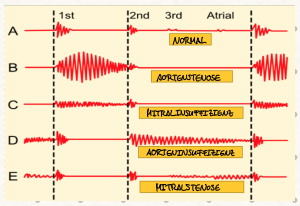

FARBDOPPLER-ECHOKARDIOGRAFIE

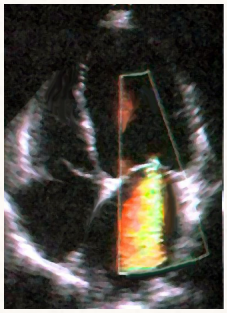

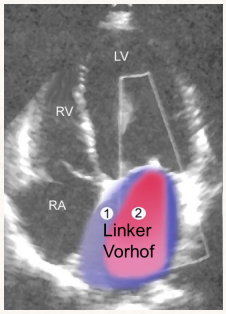

- Blutfluss-Geschwindigkeiten
- Herz(klappen)fehler
- Verengungen (Stenosen)
- Verschlüsse
- Kurzschlussverbindungen (Shunts)

HERZTÖNE BEIM AUSKULTIEREN

Phonokardiogramm

Normal

Aortenklappenstenose

Mitralklappeninsuffizienz

Aortenklappeninsuffizienz

Mitralklappenstenose

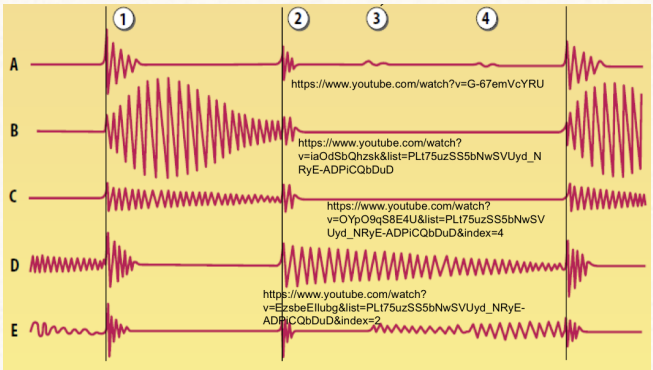

① Muskelanspannungston

② Klappenschlusston

③ Frühdiastolischer Bluteinstrom

④ Vorhofkontraktion

OPERATIVER KLAPPENERSATZ

HERZKLAPPENCHIRURGIE

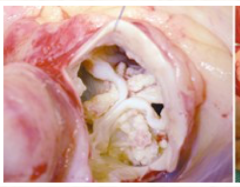

Verkalkte Aortenklappe

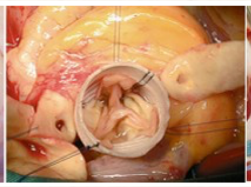

Klappen-rekonstruktion

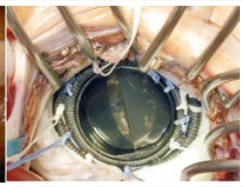

Implantation mech. Herzklappen-prothese in Mitralposition

- Nach der Bypasschirurgie zweithäufigster kardiochirurgischer Eingriff
- 20-25% aller herzchirurgischen Operationen (10.000 Aorten- 5.500 Mitral- sowie 500 Pulmonal- und Trikuspidalklappen OPs pro Jahr in Deutschland)

KLAPPENPROTHESEN

Mechanische Klappenprothesen



- Überwiegend aus Pyrocarbon
- Unbegrenzte Haltbarkeit (Patient < 65 Jahre)
- Gerinnungshemmende Medikamente (Antikoagulantien) notwendig
  => wegen Thrombosebildung

Biologische Klappenprothesen

- Aus Aortenklappen von Schweinen oder aus dem Perikard von Rind
- „Gestentete" Prothesen (Klappengerüst aus Kunststoff oder Metall) (mit Gerüst)
  => leichtere Implantierbarkeit
- „Ungestentete" Prothesen (ohne Gerüst)
  => aufwändigere Implantationstechnik, besserer Blutfluss
- Kalzifizierung (Austausch nach spätestens 15 Jahren)

Homografts

- menschliche Aortenklappen aus Spenderherzen

Herzklappenprothesen



Medikamente



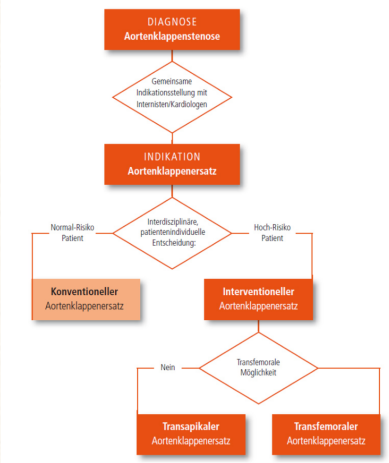

ZUGANGSWEGE FÜR PROTHESEN

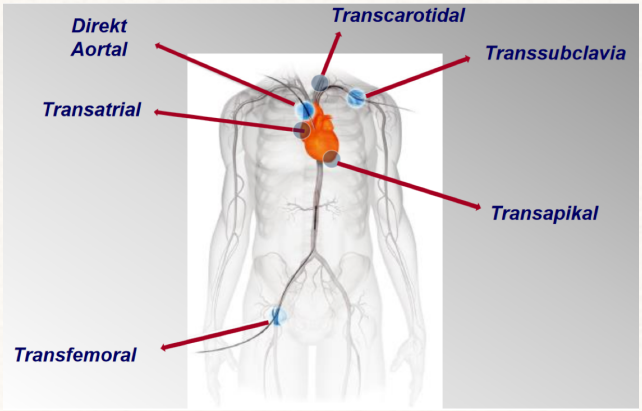

TRANSFEMORALER AORTENKLAPPENERSATZ

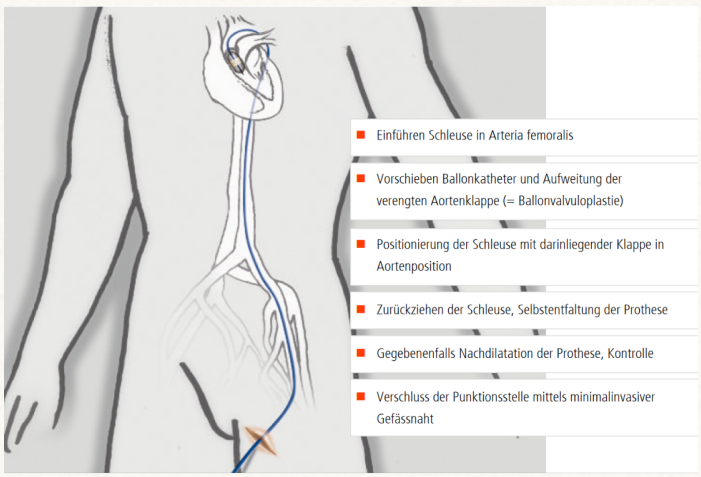

- Einführen Schleuse in Arteria femoralis
- Vorschieben Ballonkatheter und Aufweitung der verengten Aortenklappe (= Ballonvalvuloplastie)
- Positionierung der Schleuse mit darinliegender Klappe in Aortenposition
- Zurückziehen der Schleuse, Selbstentfaltung der Prothese
- Gegebenenfalls Nachdilatation der Prothese, Kontrolle
- Verschluss der Punktionsstelle mittels minimalinvasiver Gefässnaht

TRANSAPIKALER AORTENKLAPPENERSATZ

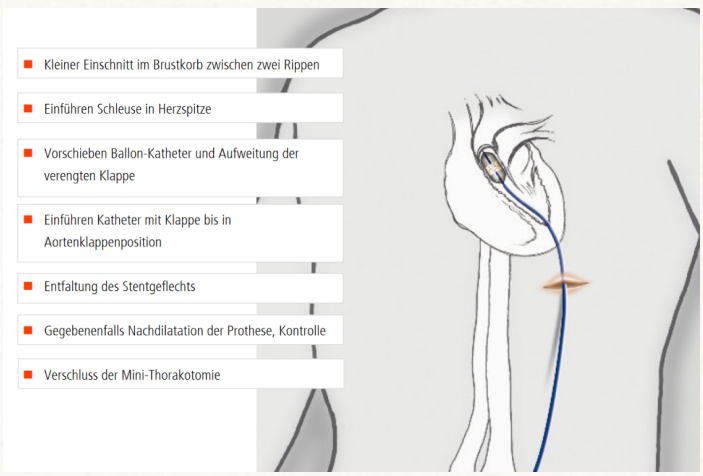

- Kleiner Einschnitt im Brustkorb zwischen zwei Rippen
- Einführen Schleuse in Herzspitze
- Vorschieben Ballon-Katheter und Aufweitung der verengten Klappe
- Einführen Katheter mit Klappe bis in Aortenklappenposition
- Entfaltung des Stentgeflechts
- Gegebenenfalls Nachdilatation der Prothese, Kontrolle
- Verschluss der Mini-Thorakotomie

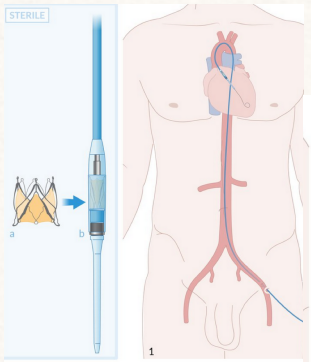

TAVI über transfemoralen Zugang

Linkes Bild: TAVI-Katheter mit komprimierter Aortenklappenprothese

Bild 1: Übersicht: Punktion der linken A. femoralis, Vorschieben der Katheter (Führungsdraht, Dilatationsballon, TAVI-Katheter) retrograd in die stenosierte Aortenklappe

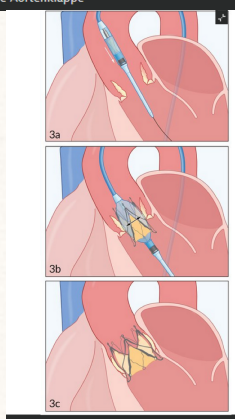

Bilder 3a-c: Die Kunstklappe mit dem Ballon wird über den im Ventrikel belassenen Führungsdraht in die aufgedehnte Aortenklappe geschoben (3a); die Kunstklappe wird durch eine erneute Ballondilatation entfaltet und dabei in der Aortenwand fixiert (3b); die Kunstklappe erfüllt ihre Funktion sofort (3c).

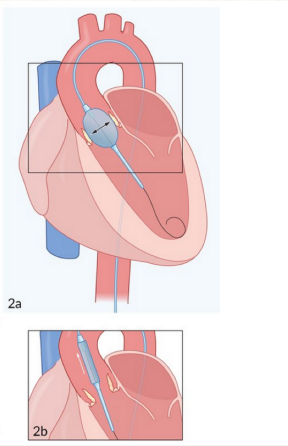

Bilder 2a und b: Ballondilatation der stenosierten Klappe (2a); die Klappe wurde aufgedehnt (2b).

ROSS-OPERATION

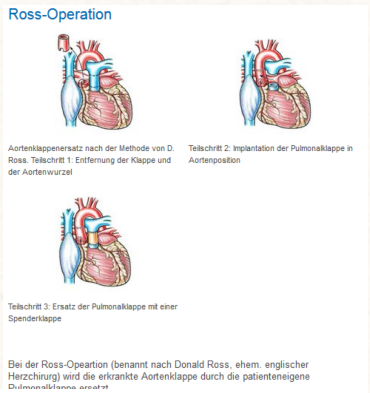

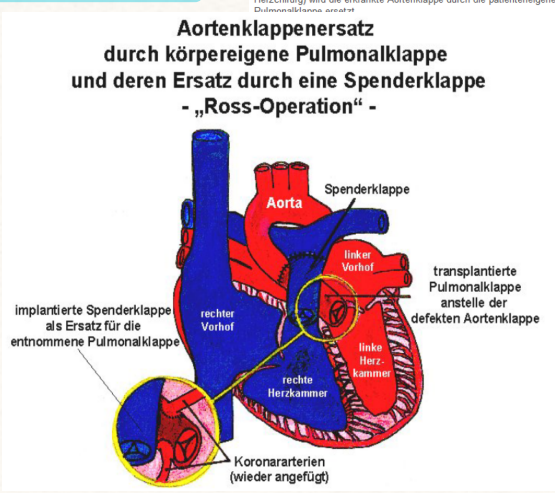

Vorteile
- Keine Blutverdünner notwendig
- Pulmonalklappe wächst mit ⇒ junge Leute
- Kein Kunstmaterial

Nachteile
- OP technisch anspruchsvoll
- Verfügbarkeit begrenzt

TISSUE-ENGINEERING

„lebende Herzklappe"

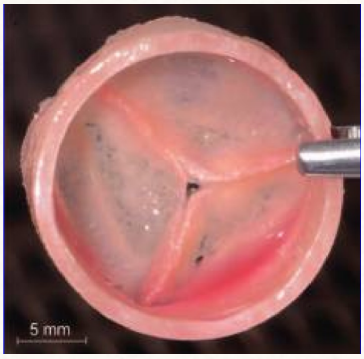

- Aortenklappe vom Schwein nach Entfernung der tierischen Zellen oder synthetisches Gerüst
- Besiedlung mit Zellen des potenziellen Empfängers
- zur Zeit erst im Tiermodell

PERKUTANE IMPLANTATION EINER HERZKLAPPENPROTHESE



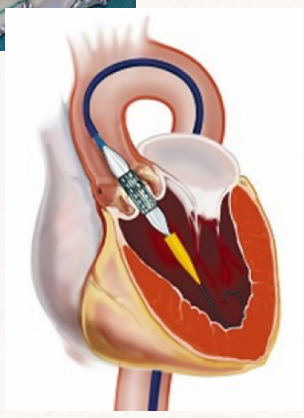

- Künstliche Herzklappe montiert auf dünnen Katheter
- Punktion der A. femoralis
- Vorschieben des Katheters über die Aorta in den linken Ventrikel
- Einsetzen im Bereich der erkrankten Klappe
- Neue Aortenklappe übernimmt sofort ihre Funktion
- Wird im Herzkatheterlabor durchgeführt

KORONARDURCHBLUTUNG

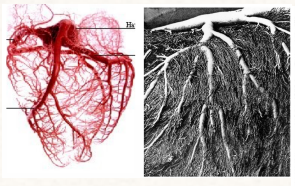

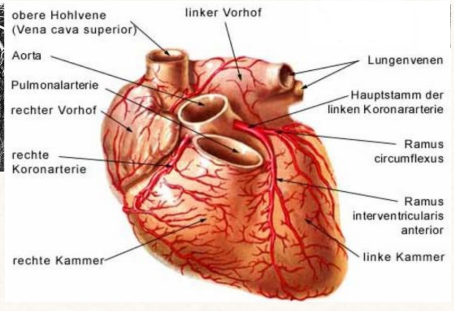

TRANSMURALE DRÜCKE WÄHREND HERZAKTION

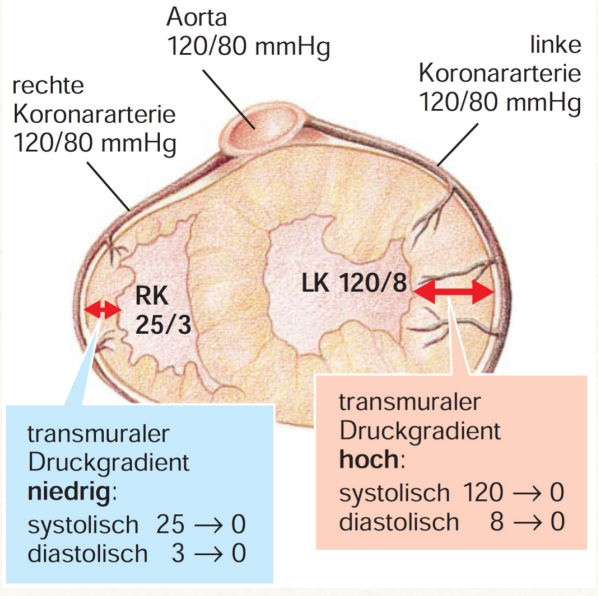

- LK: linke Kammer
- RK: Rechte Kammer
- linke Kammer muss mehr leisten ⇒ dicker

PHASISCHE KORONARDURCHBLUTUNG WÄHREND HERZAKTION

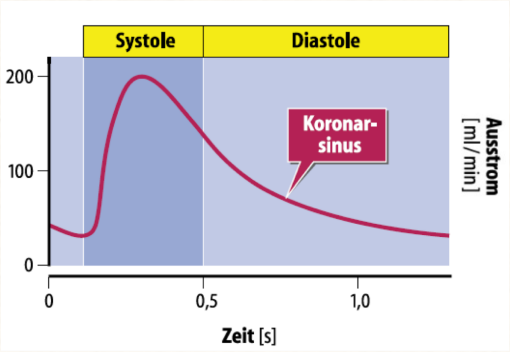

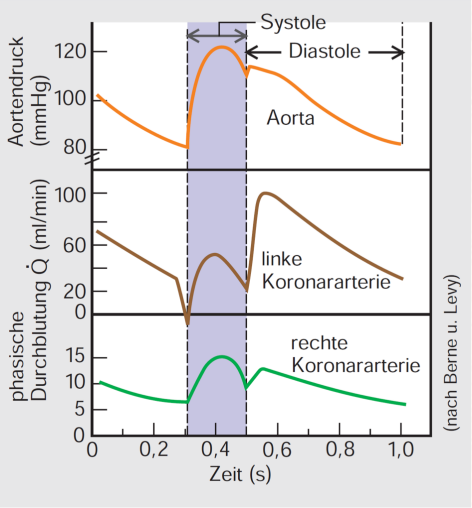

MITOCHONDRIEN IN KARDIOMYOZYTEN

- Arbeitsmyokard ist voller Mitochondrien
  => kann Metabolite verstoffwechseln
- Elektronenmikroskop
- Stoffwechsel = Metabolismus



SUBSTRATE DES MYOKARDSTOFFWECHSELS

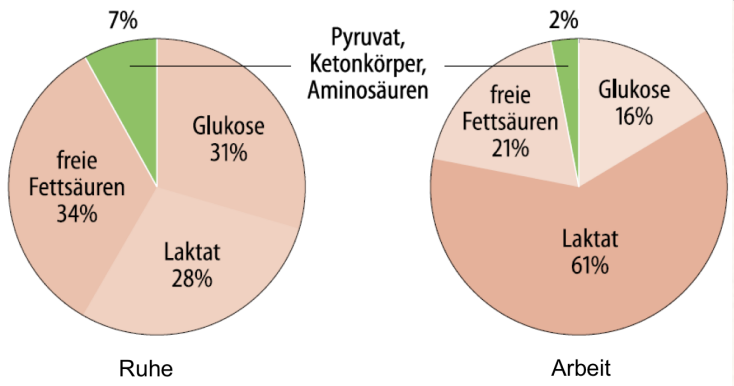

MYOKARDSTOFFWECHSEL

- Mit anaerobem Energiestoffwechsel kann der Energiebedarf nicht gedeckt werden
  => zu wenig ATP produziert

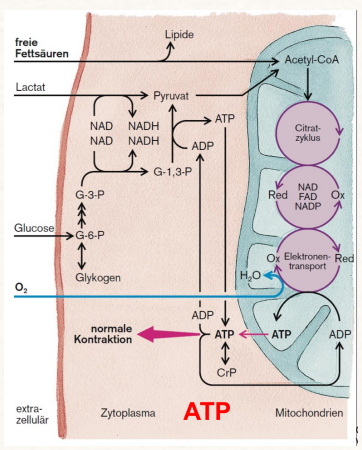

NORMAL

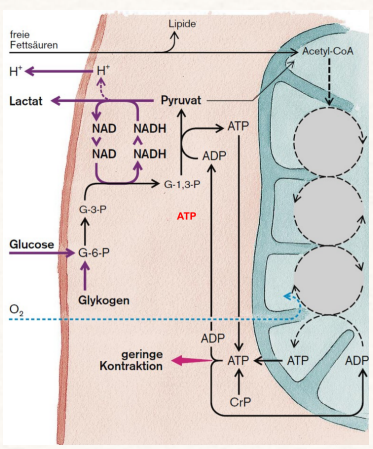

ANAEROB

REGULATION DER KORONARDURCHBLUTUNG

- Sauerstoffzufuhr muss O_2-Bedarf angepasst werden
- Herzminutenvolumen 5-fach steigerbar
  => mehr Energie & O_2 nötig
- Gefäßwiderstand proportional zu r^4
  => Kleine Radiusänderungen bewirken große Widerstandsänderungen
- Durch vegetatives Nervensystem kontrolliert
- konstringiert <> dilatiert

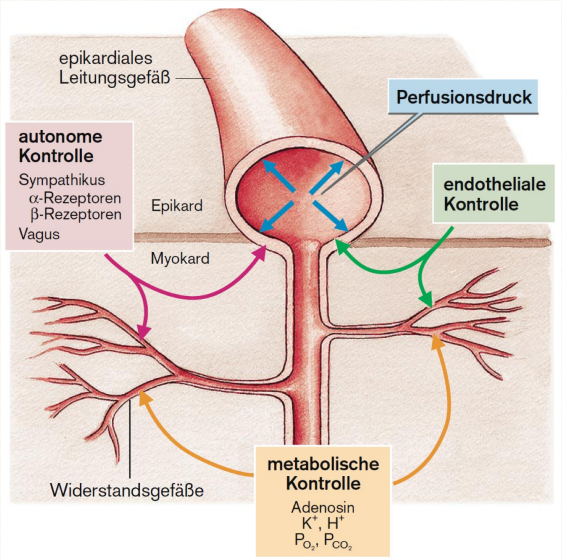

METABOLISCHE ANPASSUNG DER KORONARDURCHBLUTUNG

- Energieverbrauch ist mit O_2-Verbrauch gekoppelt
- Dilatation: Vermehrte Perfusion & Sauerstoffversorgung der Herzmuskelzelle

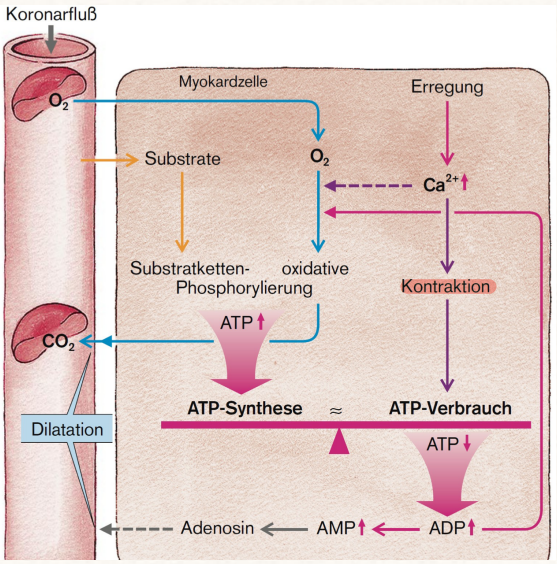

HERZINFARKT

ARTERIOSKLEROSE (Atherosklerose)

- Häufigste Systemerkrankung von Arterien
- Veränderungen der Gefäßinnenwand (Intima) und Gefäßmuskelschicht (Media), arteriosklerotische Plaques
- Häufigstes Vorkommen in den Verzweigungen aufgrund mechanischer Belastungen
- Atherom = Talgzyste

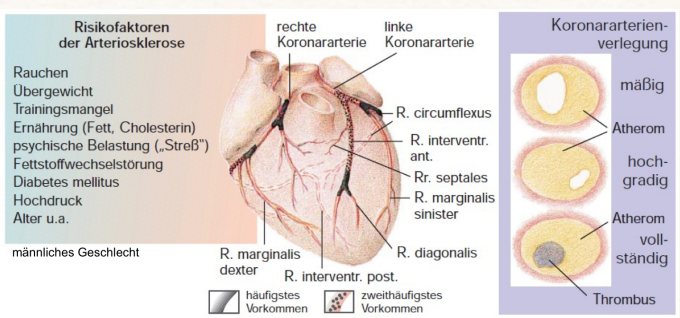

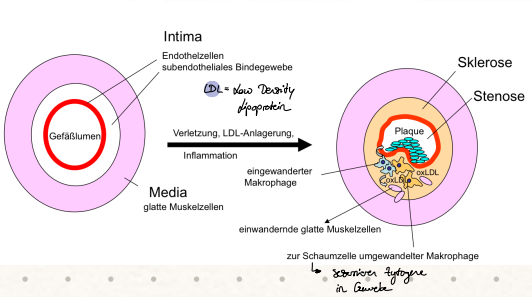

KORONARINSUFFIZIENZ

- Sympathikus: Aktivierung
- Geringe Dilatation kann schon großen Widerstand erniedrigen ($\sim r^4$)

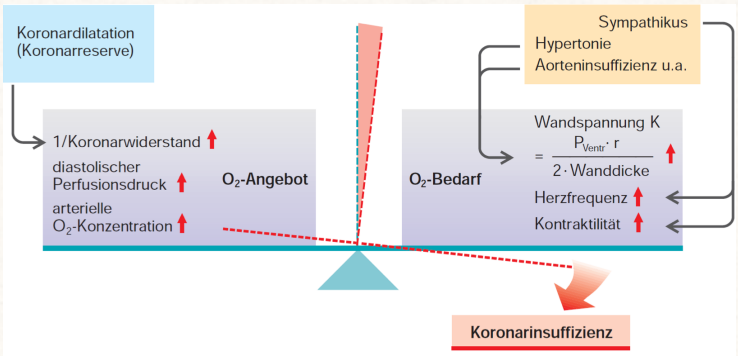

KORONARARTERIENSTENOSE

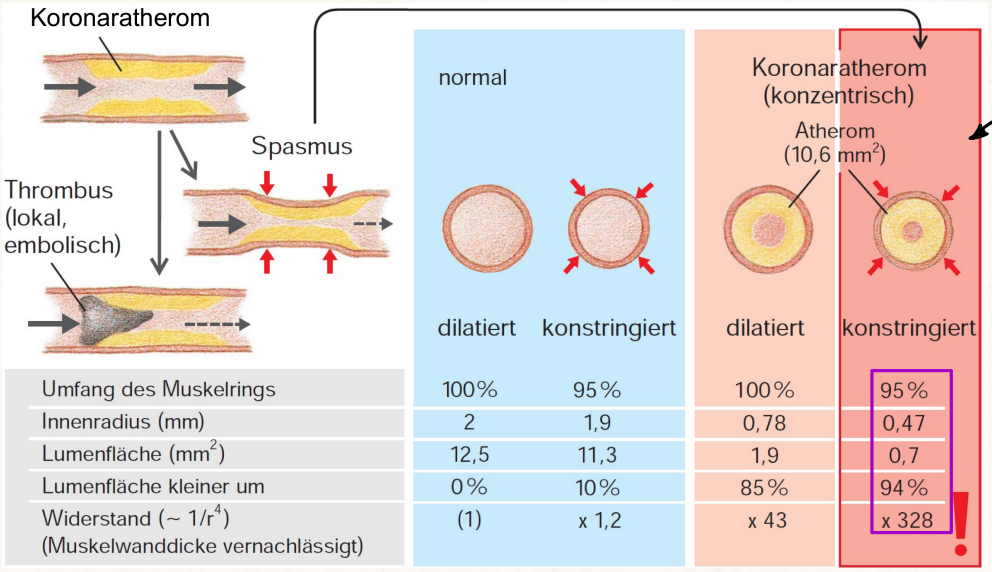

	normal		Koronaratherom (konzentrisch)	
	dilatiert	konstringiert	dilatiert	konstringiert
Umfang des Muskelrings	100%	95%	100%	95%
Innenradius (mm)	2	1,9	0,78	0,47
Lumenfläche (mm^2)	12,5	11,3	1,9	0,7
Lumenfläche kleiner um	0%	10%	85%	94%
Widerstand ($\sim 1/r^4$) (Muskelwanddicke vernachlässigt)	(1)	x 1,2	x 43	x 328

Vor allem in Belastung ein Problem

KORONARRESERVE

- Wie viel das Herz durchblutet werden kann bei max. Dilatation der Koronargefäße

a) Kaum Erhöhung der Durchblutung

WÄHREND

b) Starker Abfall des Drucks

⇒ Koronararterienstenose

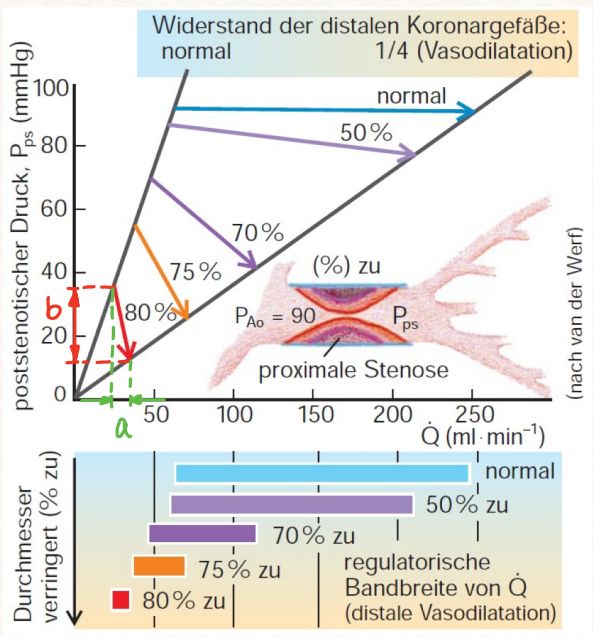

KOLLATERALDURCHBLUTUNG

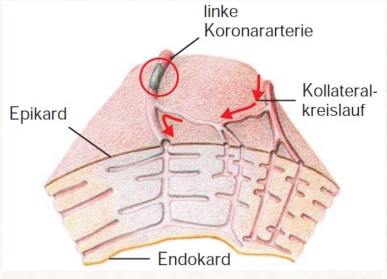

- Arteriostenose/Verschluss

Kollateral = Seiten- oder Nebenäste

ANGINA PECTORIS

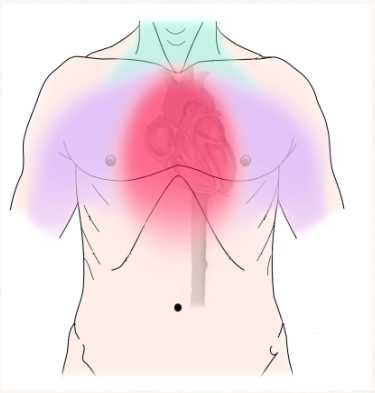

- Dumpfe, drückende, einschnürende und häufig brennende Schmerzen, hinter dem Brustbein (retrosternal) lokalisiert sind
- „Engegefühl in der Brust"
- Oft Ausstrahlung des Schmerzes in den linken oder seltener in beide Arme
- Atypische Angina pectoris: Hals, Unterkiefer, Oberbauch, Rücken
- Stabile Angina pectoris: Wiederholende, kurzzeitige Schmerzanfälle bei körperlicher Belastung
  => „Belastungsangina" (auch bei psychischer Erregung, Kälte und ausgiebigen Mahlzeiten)
- Instabile Angina pectoris: Bei erstmaligem Auftreten, Ruheangina, Crescendo-Angina
- Nitropräparate (Vasodilatation): setzen NO frei
  ↳ Erweiterung der Gefäße
  <> Vasokonstriktion

HERZINFARKT

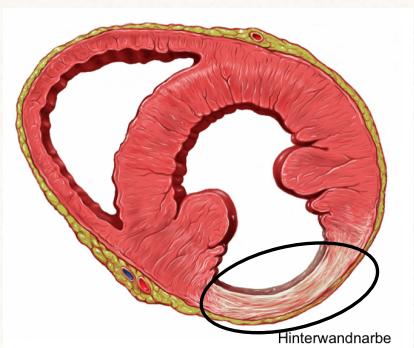

- Abgestorbenes Gewebe wird durch Narbengewebe ersetzt
  => keine funktionellen Eigenschaften mehr

Funktionelle Auswirkungen

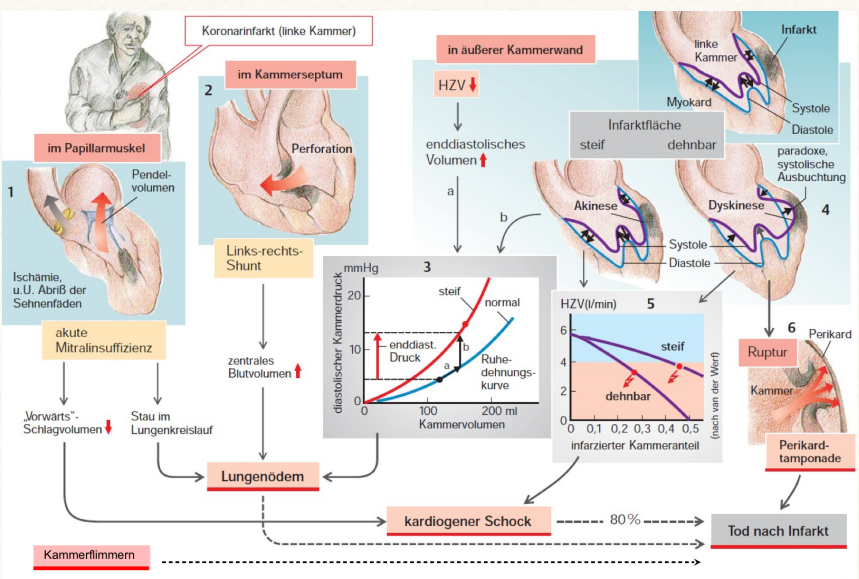

MONITORING DER KORONARDURCHBLUTUNG

ANGIOKARDIOGRAPHIE



- Radiologische Untersuchung der Herzkammern, der thorakalen Venen und Arterien
- Injektion eines Röntgenkontrastmittels mittels Katheter
- Schnelle Abfolge von Röntgenaufnahmen

HERZKATHETER

- Darstellung der Koronargefäße
- Röntgenkontrastmittel



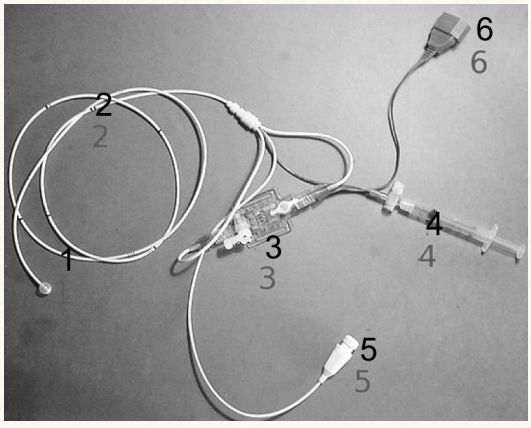

1: Ballon

2: Katheter

3: Druckmessung

4: Spritze für Ballon

5 & 6: Anschluss für Messgeräte

THERAPIE KORONARER HERZERKRANKUNGEN

AORTO-KORONARE BYPASSOPERATION

- Behandlung einer hochgradigen Koronarstenose
- Überbrückung der Koronarstenosen durch autologe arterielle/venöse Gefäße (Grafts)
  - => Arterie hat höhere Offenheitsrate
- Umgehungskreislauf (Bypass)
  - => Arteria subclavia / Unterschenkelvene

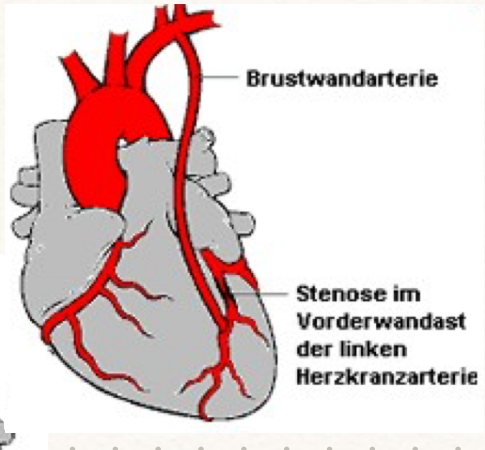

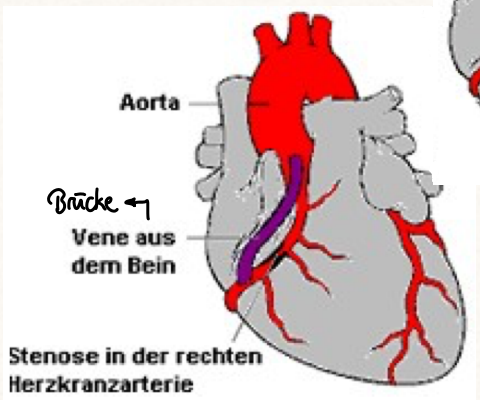

PERKUTANE TRANSLUMINALE KORONARANGIOPLASTIE, BALLONDILATATION

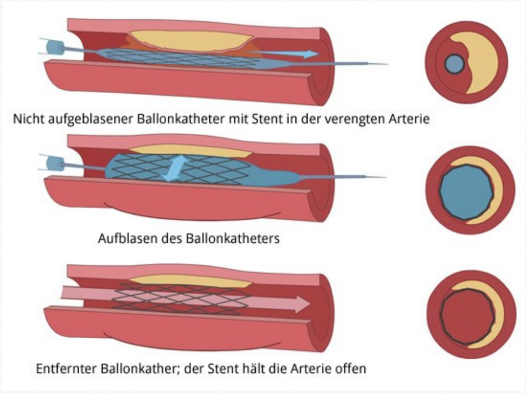

⇒ Aufweitung des Blutgefäßes

- Anwendung bei chronischer koronarer Herzkrankheit und beim akuten Herzinfarkt (< 2d nach Infarkt)
- Wird im Rahmen einer Herzkatheteruntersuchung nach einer Koronarangiographie durchgeführt
- Ballonkatheter von der Leiste aus in die Stenose (Engstelle) platziert und mit Druck (8–12 bar) aufgeblasen, die an Plaque befindlichen Kalkablagerungen werden in die Gefäßwand gedrückt und verbleiben meist dort
- Selten Laser oder Diamantbohrer (Rotablation) statt des Ballonkatheters eingesetzt, um die Stenose zu beseitigen oder um Ballondilatation vorzubereiten
- Drug Eluting Balloons, Zytostatikum Paclitaxel-freisetzender Ballonkatheter, verhindert gefäßverengendes Überwuchern der erweiterten Stelle
  - Gefahr: Dissektion der Intima und Verlegung des Gefäßlumen, (↳ Aufspaltung der Wandschichten einer Arterie)
    Gefäßperforation, (↳ Durchbohrung)
    Blutung ins Perikard,
    Auffaltung eines Hauptastes kann zum Verschluss eines Seitenastes führen (Schneepflugphänomen)

STENT (Gefäßstütze)

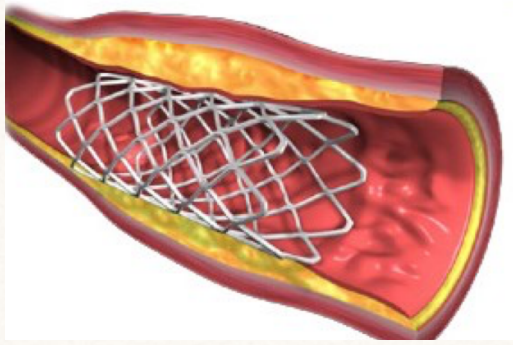

Pro 100.000 Einwohner werden in Europa 191 Stents im Jahr implantiert, in Deutschland sind es 3,3 mal so viel

- Stentangioplastie, Implantat, das in Hohlorgane eingebracht wird, um sie offen zu halten
- Thromboserisiko, Restenose 20–30%, medikamentöse Antikoagulations-Behandlung (Thrombozytenaggregationshemmer wie Acetylsalicylsäure)
  ↳ Hemmung der Blutgerinnung durch Medikamente
- ~~Radioactive Stents~~, Ioneninplantation (Palladium, Phosphor) oder Aktivierung des Grundmaterials (Neutronenaktivierung)
- Drug eluting stents beschichtet mit aktiven Substanzen, z.B. Glucocorticoiden, Zytostatika, Immunmodulatoren oder Antiproliferativa experimentell: siRNA

↳ Unterdrückt Expression von bestimmten Genen

- Bioresorbierbarer Stents, freie physiologische Beweglichkeit der Arterie (Vasomotion), Vermeiden von chronischen Entzündungen, Spätthrombosen und Wiederverschlüssen

- Healing Stents, mit Antikörpern beschichtet, locken die einwachsenden Zellen an, Drahtnetz des Stents wird schneller bedeckt, Thromboserisiko sinkt

HERZ-TRANSPLANTATION

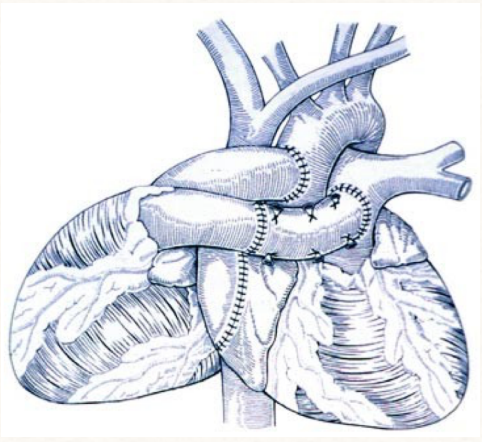

- Feststellung des Hirntods durch Ärztegremium unabhängig vom transplantierenden Ärzteteam

- Herz des Empfängers kann entweder entfernt (orthotopes Verfahren) oder im Körper belassen werden (heterotopes Verfahren)

- Immunsuppression (Steroide, Azathioprin und Cyclosporin A, initial lytische Antikörper gegen T-Lymphozyten)

- 1905 in Wien erste experimentelle Herztransplantation an Hund
  1967 weltweit erste erfolgreiche kurative Herztransplantation an Menschen in Kapstadt durch die US-Amerikaner Norman Shumway und Richard Lower,
  1969 erste Herztransplantation in Deutschland durch den Chirurgen Rudolf Zenker in München

- Derzeit etwa 400 Herztransplantationen in Deutschland / Jahr
  Fünf-Jahres-Überlebensrate nach einer Herztransplantation liegt bei etwa 70-80%

KUNSTHERZEN

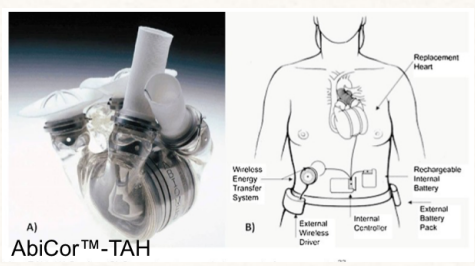

AbiCor™-TAH

AbiCor™-TAH



Ventricular assist device (VAD)



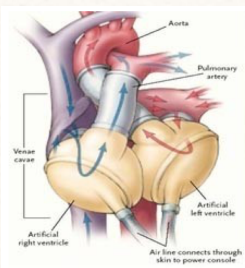

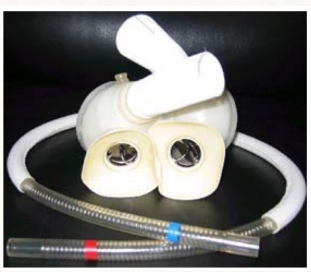

CardioWest™-TAH, Bridge-to-transplant-Indikation, längste Implantationsdauer derzeit 375 Jahre

TOPOGRAPHIE

HERZAUSKULTATION

- Aortenklappe: 1.-2. ICR rechts parasternal
- Pulmonalklappe: 2. ICR links parasternal
- Trikuspidalklappe: 4.-5. ICR rechts (p.)
- Mitralklappe: über der Herzspitze
- Erbscher Punkt: 3. ICR links

ICR = Interkostalraum

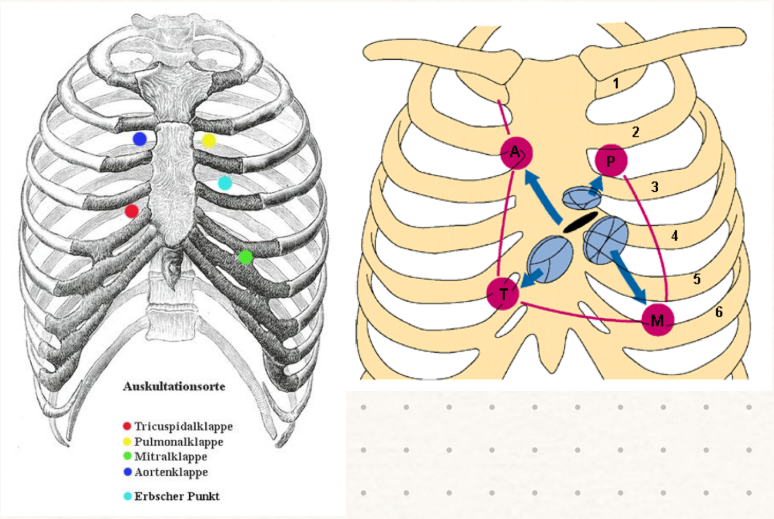

DAS HERZ

Ansicht: Ventral bzw. Dorsal

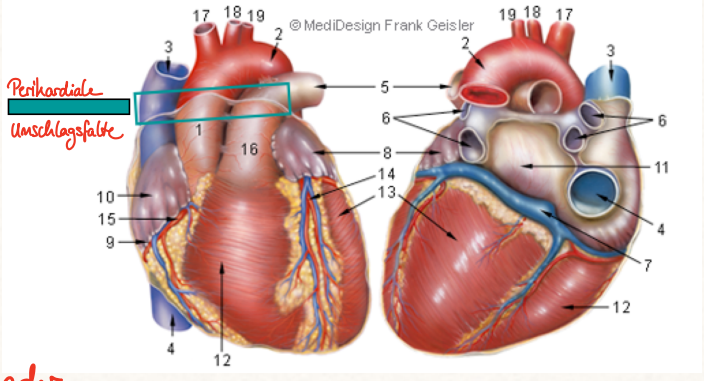

1. Aorta
2. Aortenbogen
3. obere Hohlvene
4. untere Hohlvene
5. linke Lungenschlagader
6. Lungenvenen
7. Sinus coronarius mit den zuführenden Venen
8. linker Herzohr
9. Rechtes Herzohr
10. Rechter Vorhof
11. linker Vorhof
12. Rechte Kammer
13. linke Kammer
14. Vorderer Ast der linken Herzkranzarterie
15. Rechte Herzkranzarterie
16. Lungenschlagader, gemeinsamer Stamm
17. Arm-Kopf-Arterie
18. linke Kopfschlagader
19. linke Armschlagader

→ Entsteht aus fetalem Ductus arteriosus Botalli

Ligamentum Arteriosum
(Verbindung)

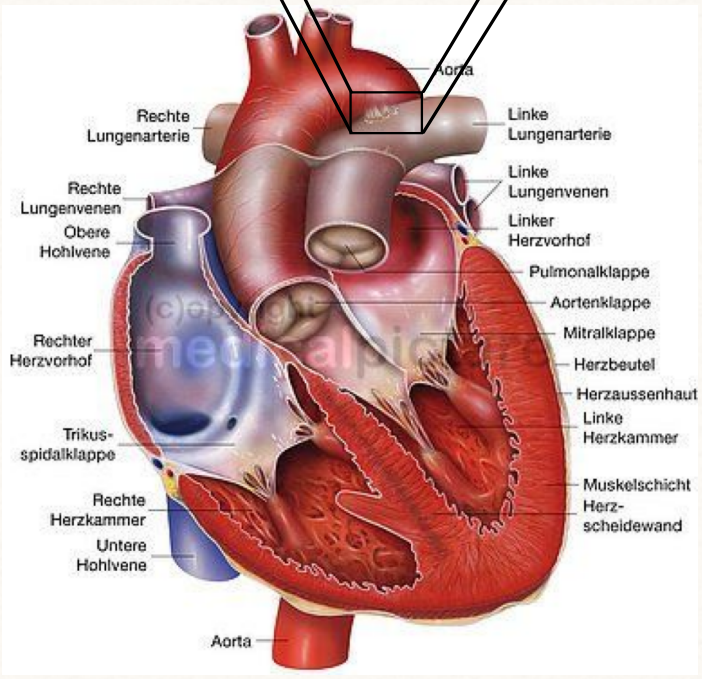

LAGE

- Herzspitze nach links ausladend
- Herzbasis mit der Ventilebene nach rechts-ober-hinten liegend
- Im Vorderen Mediastinum dicht hinter dem Brustbein
- Dem Zwerchfell aufsitzend
- Einmündung und Abgang der großen Gefäße

PERIKARDBEUTEL

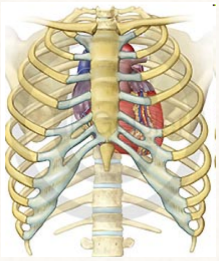

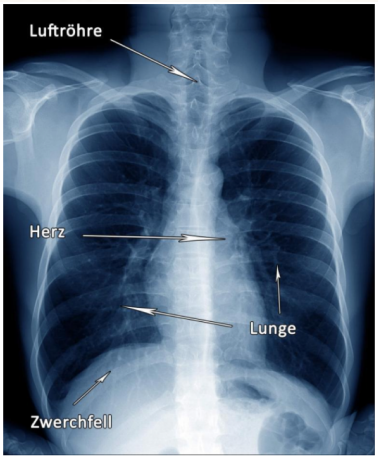

- Vollständig das Herz umschließend
- Innerseite mit einschichtigem Epithel
- Geringe Menge Flüssigkeit
- Parietales Blatt
- Viscerales Blatt = Epikard

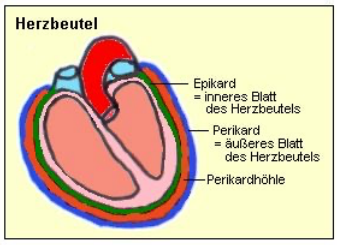

HERZLEISTUNG

- 100 000 Kontraktionen pro 24 Stunden
- 8-10 000 Liter Blut / Tag
- 70 jähriger: 2,5 Mrd. Herzschläge

  => Transport von ~ 180 Millionen Liter Blut

Systole

I Anspannungsphase
II Austreibungsphase

Diastole

III Entspannungsphase
IV Füllungsphase

WINDKESSELFUNKTION DER ARTERIEN

- Ermöglichung einer kontinuierlichen Strömung in den Gefäßen des großen und kleinen Kreislaufs
- Dehnung der elastischen Fasern der Gefäßwand während der Austreibungsphase des Herzens
- Umwandlung einer diskontinuierlichen Strömung in eine kontinuierliche Strömung

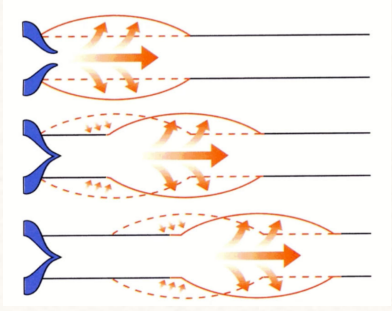

HERZERKRANKUNGEN

→ Diskrimination nach Funktionsstörungen:

A) Herzinsuffizienz
B) Herzrhythmusstörungen
C) Herzklappenfehler
D) Funktionelle Herzbeschwerden

→ Diskrimination nach ätiologischen Kriterien:

A) Koronare Herzkrankheit (KHK)
B) Entzündungen

KORONARE HERZKRANKHEIT (KHK)

Myokardinfarkt

Definition: Infarkt

- Lokalisierte Nekrose bedingt durch einer pathologischen Gefäßverschluss

Ursachen

- Atheromatose + Thrombose
- Aufbruch eines atheromatösen Beetes
- Embolie
- (Gefäß-) Entzündung
- Spasmen
- Kompression von außen
- Einwachsen maligner Tumoren
- Thrombose eines Aneurysmas

1 LCA: Linke Koronararterie
1a LAD = RIVA: Linke anterior descendierende, Ramus interventricularis ant.
1b LAD-D: Diagonale Äste der LAD
1c RCX: Ramus circumflexus
1d RCX-OM: Marginale Äste des RCX

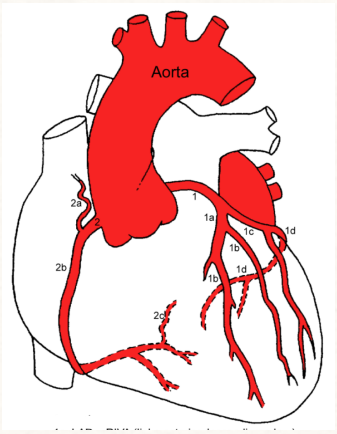

2 RCA: Rechte Koronararterie
2a Marginaler Ast der RCA — Ramus marginalis
2b RCA-PD: Posterior descendierender Ast der RCA
2c RCA-PL: Posterolaterale Abzweigung der RCA

Coronargefäße: ▸ subepikardial verlaufend
▸ eingebettet in lockeres Binde- und Fettgewebe

- Atheromatose: Veränderungen der Intima im Verlauf einer Arteriosklerose (Arterienverhärtung)
- Thrombose: Blutgerinsel
- Embolie: Verstopfung eines Gefäßes durch körpereigene oder körperfremde Substanzen
- Aneurysma: Aufweitung eines Blutgefäßes

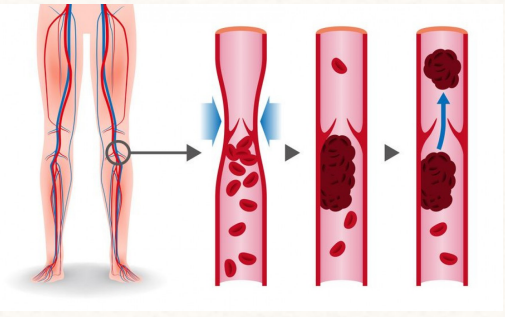

Kasuistik (Krankengeschichte)

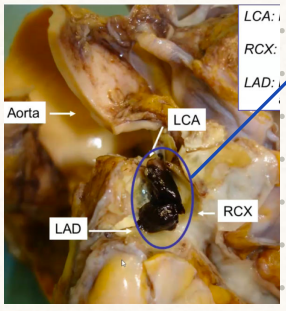

Thrombus in LCA

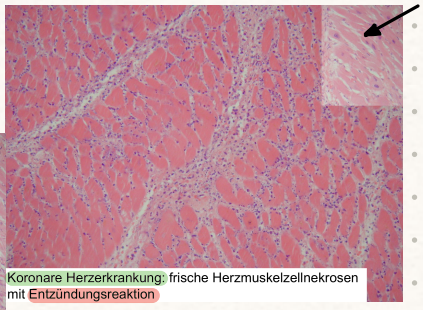

Normales Myokard



Älterer Infarkt

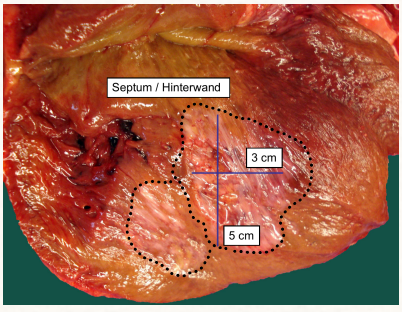

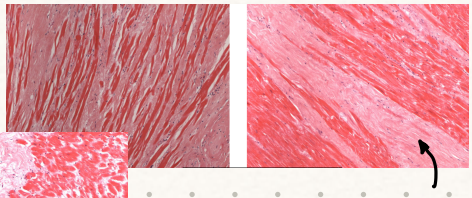

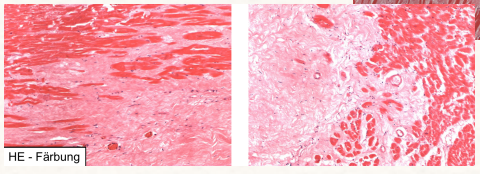

Septum/Hinterwand: Narbe

NEKROSE

Definition: Intravitaler Zell- und Gewebstod und dessen Sichtbarwerden

Zelluläre Kriterien des Zelltodes:

- Kern: Kernpyknose (Verdichtung des Chromatins, Schrumpfung der Kernmembran)
  Karyorrhexis (Zerfall des Zellkerns)
  Karyolysis (Abbau der DNA, Kernmembran verschwindet)
- Cytoplasma: Eosinophilie (Erhöhung der Zahl eosinophiler Granulozyten, Sonderform der Leukozytose)

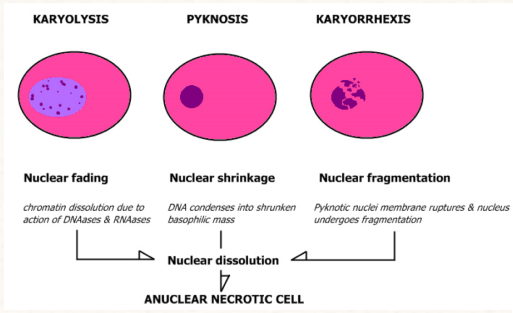

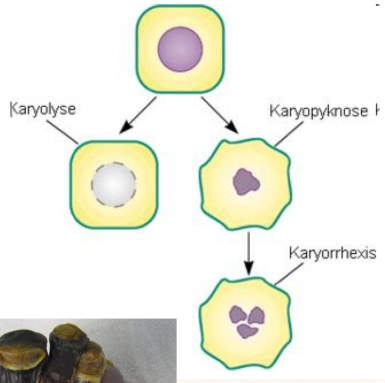



Ursachen

- Ischaemische Nekrosen: Arterielle Mangeldurchblutung
- Hypoxaemische Nekrosen: Sauerstoffmangel im Blut
- Thermisch bedingte Nekrosen
- Mechanisch bedingte Nekrosen
- Toxisch bedingte Nekrosen
- Aktinisch bedingte Nekrosen: Lichtbedingte Hautveränderung?

Käsige Nekrose: Pilz-/Bakterien-Infektion (Tuberkulose)

Formen

- Koagulationsnekrose: Denaturierung von Proteinen: Herz, Niere, Milz
  Gangrän: Ischämische Nekrose, Gewebeschrumpfungen: schwärzliche Verfärbungen
- Kolliquationsnekrose: „Verflüssigung" der geschädigten Zellen (durch hydrolytische Enzyme): Zyste
  Fettgewebsnekrose: Einwirkung von Lipasen, katalysieren Abbau von Triglyceriden zu freien Fettsäuren: Kalkablagerungen (Bsp. Pankreas)

Folgen

- Heterolyse / Granulationsgewebe
- Regeneration: vollständig
- Regeneration: unvollständig: Narbe
  Pseudocyste

Hauptrisikofaktoren

- Nikotinabusus
- Diabetes mellitus
- Arterielle Hypertonie
- Dyslipoproteinämien

Zusammenfassung

Apoptose - Nekrose:

Im lebenden Organismus stattfindender pathologischer Untergang einzelner oder mehrerer Zellen.

Unterscheide:

Nekrose: Pathologischer, intravitaler Gewebsuntergang
Apoptose: Physiologischer, intravitaler Zelluntergang (programmierter Zelltod)
Autolyse: Postmortaler Zelltod

Pankreatitis

Oberbauchschmerzen
Ausstrahlen in den Rücken
Übelkeit / Erbrechen
Fieber
Bläuliche Hautverfärbungen
=> Gewichtsverlust, Verdauungsprobleme, Müdigkeit

Histologische Zeichen der irreversiblen Zellschädigung (= Nekrose)

Nachlassende Kernfärbbarkeit, Karyopyknose, Karyolyse, Karyorrhexis
Zytoplasma: Eosinophilie, homogene Färbbarkeit, evtl. dystrophische Verkalkung
Verlust der Zellgrenzen: Zerstörung der Zellmembran
Demarkation im Randbereich: Phagozytose, Entzündung

MYOKARDINFARKT

neueres Stadium →

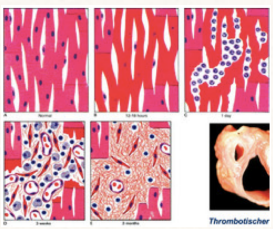

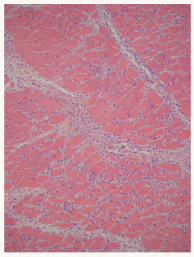

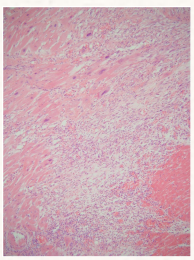

älteres Stadium →

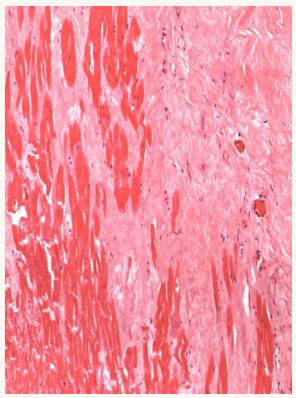

Narbe





WAS KANN GETAN WERDEN?

1) Bypassoperation

2) Gefäßprothesen

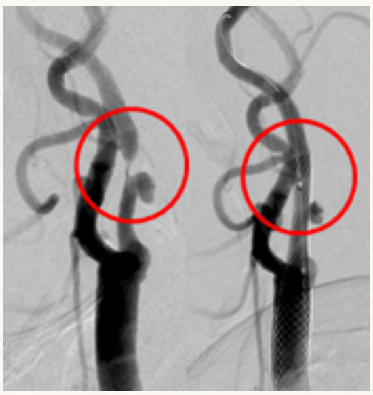

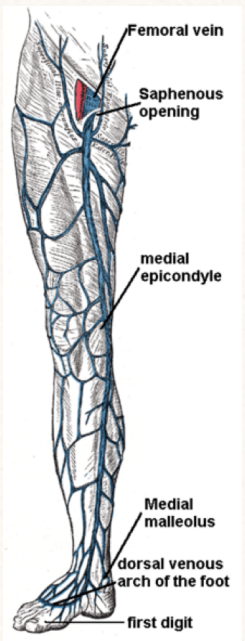

Materialien:

Kunststoffe wie
Polyethylenterephtalat (PET)
Polytetrafluorethylen (PTFE)

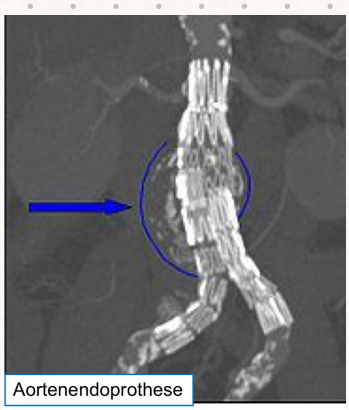
Aortenendoprothese



Anwendung:

Ersatz von Arterien unterhalb des Leistenbandes

ANGEBORENE HERZFEHLER
CONGENITAL HEART DISEASE (CHD)

Jedes 100. Kind hat einen angeborenen Herzfehler
D.h.: in Deutschland Geburt von
7000-8000 Kindern / Jahr:
50% schwere Anomalien

25-33 % zusätzliche Fehlbildungen

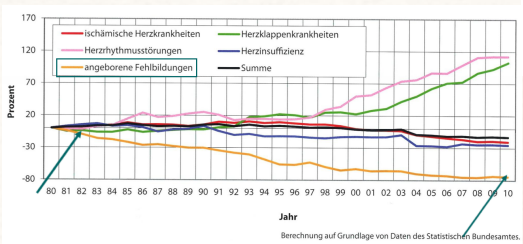

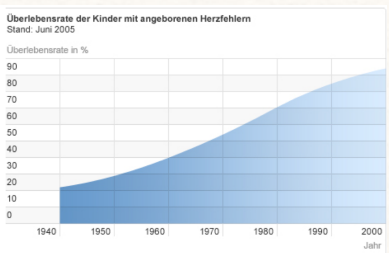

Ursachen

- 8-12% primär genetisch
- 2% primär exogen
- 90% multifaktoriell

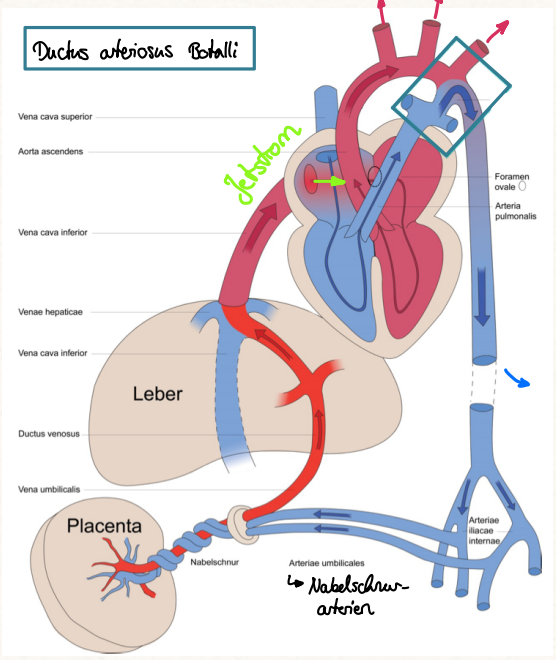

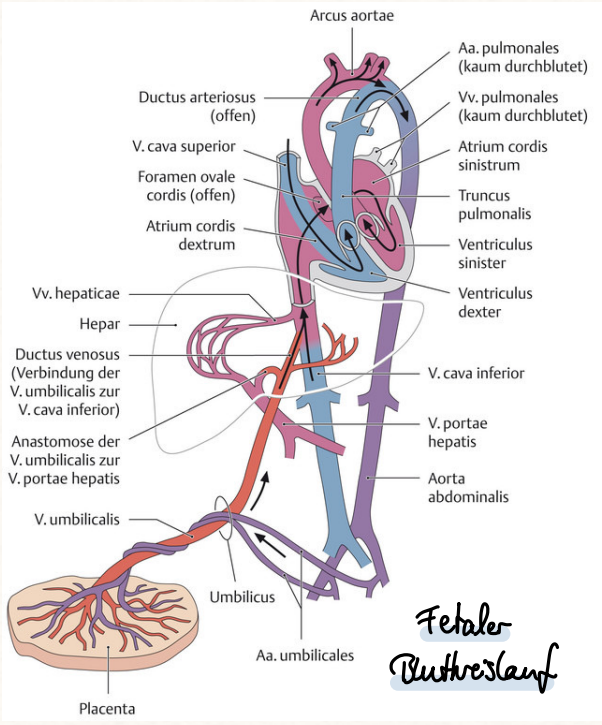

Fehlerhafte Umstellung der praenatalen in die postnatale Zirkulation

3 Grundstörungen

1. Abnorme Verbindungen: Zwischen kleinem und großem Kreislauf
   z.B. Vorhof-/Kammerscheidewanddefekt, offener Ductus arteriosus = Shuntvitien
   ⇒ Kurzschlüsse

2. Stenosen: z.B. Pulmonal-/Aortenklappenstenose/Aortenisthmusstenose

3. Verlagerung der großen Gefäße: z.B. Abgang der Aorta aus dem rechten Ventrikel + A. pulmonalis aus dem linken Ventrikel

Arterio-venöse Shuntvitien = acyanotische-Shuntvitien

- Vorhofseptumdefekt 6%
- Ventrikelseptumdefekt 27%
- AVSD (atrioventrikulärer Septumdefekt) 5%
- PDA (persistierender Ductus arteriosus) 9%



Cyanose

Definition: Violette bis bläuliche Verfärbung der Haut, der Schleimhäute, der Lippen und der Fingernägel. Sichtbar ab 5g desoxygeniertem Hämoglobin in 100ml Blut.

Ventrikelseptumdefekt (VSD)

Doppler Sonografie



Normales Herz

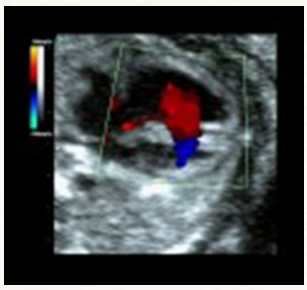

VSD: Ventrikelseptumdefekt

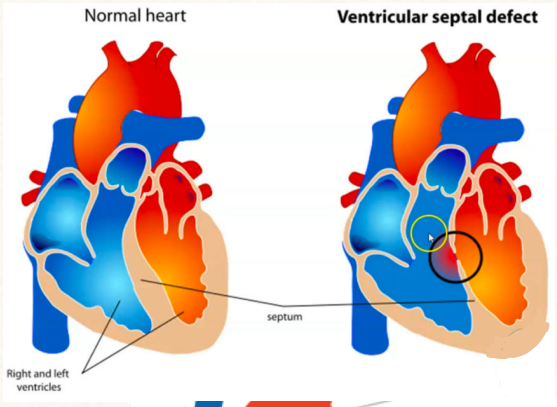

Anamnese: 12 Monate alt gewordenes Kleinkind
keine äußeren Fehlbildung

Shunt: hochfieberhafter Infekt
akuter Herzkreislaufstillstand ⇒ Tod

Gewicht: 8000 g
Größe: 70 cm
Herzgewicht: 93 g (normal: 40 g)

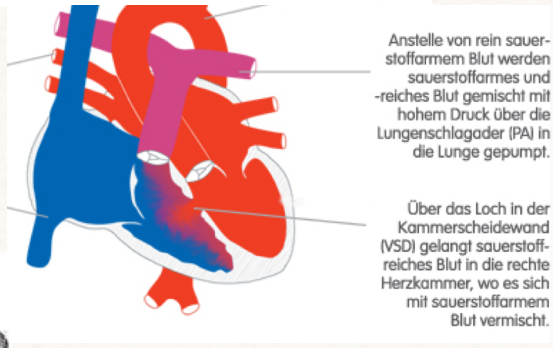

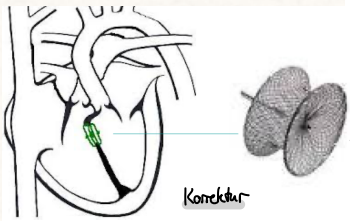

← Formgedächtnis

Zusammenfassung

postpartal: Links-Rechts-Shunt
↓ erhöhter pulmonaler Fluss und Druck
↓ induzierter Gefäßumbau der kleinen Pulmonalarterien
↓ Beginn schon im Säuglingsalter
↓ fixierter pulmonaler Hochdruck (Hypertonie)
↓ Shuntumkehr: Rechts-links-Shunt

= Eisenmenger Reaktion

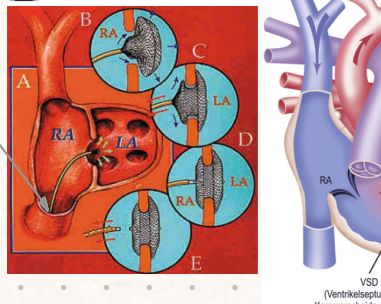

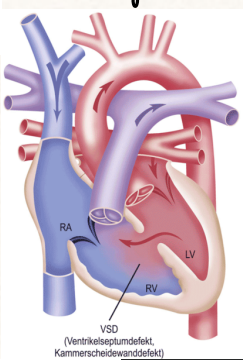

Bei Pulmonaler Hypertonie:

Grad 1-3: Reversibel
Grad 4-6: Irreversibel

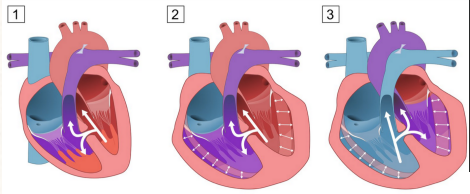

Ventrikelseptumdefekt (VSD)

(1) Der Defekt führt zu einem Links-Rechts-Shunt, dessen Volumen abhängig von der Defektgröße ist. Das Blut fließt aufgrund der Druckverhältnisse vom linken in den rechten Ventrikel. (2) Dies führt zur pulmonalen Hypertonie mit Belastung des rechten und (durch Rezirkulation des Blutes) linken Ventrikels. (3) Im Endstadium kommt es zur Umkehr der Druckverhältnisse mit Eisenmenger-Reaktion (Shuntumkehr) und Zyanose.

Transposition der großen Arterien (TGA)

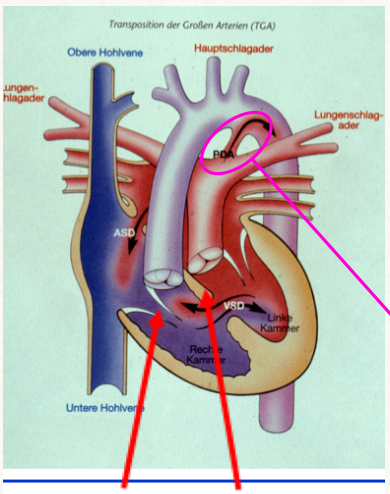

Abgang der Aorta aus dem rechten Ventrikel

Abgang der Pulmonalis aus dem linken Ventrikel

Persistierender Ductus arteriosus

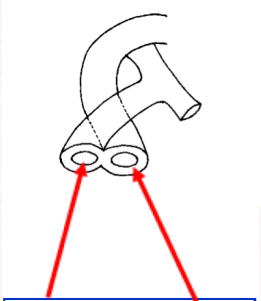

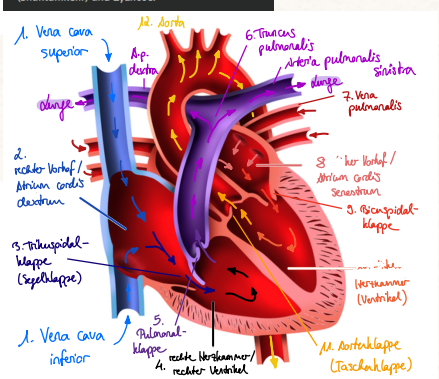



Notfallmaßnahme direkt nach der Geburt

=> Hersteller / Erhalter eines Shunts

- Setzen eines Vorhofseptumdefekts
- PDA offen halten

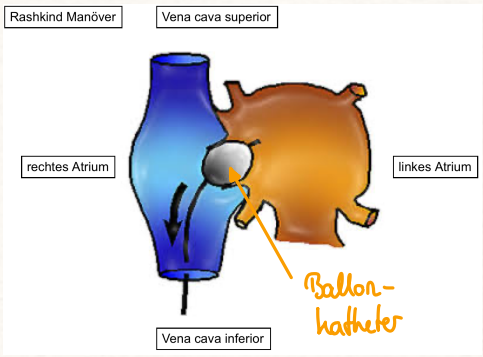

Rashkind-Manöver

(Syn. Rashkind-Atrioseptostomie, Ballonseptostomie)

Benannt nach dem amerikanischen Chirurgen W. J. Rashkind, ist ein palliativer Herzkatheter-Eingriff in der Kinderkardiologie.

Vorhofseptum wird mit Hilfe eines Ballonkatheters eingerissen, um einen künstlichen Vorhofseptumdefekt mit nachfolgenden links-rechts-Shunt zu erzeugen

Offenhalten des Ductus arteriosus
=> Medikamentös durch Prostaglandin

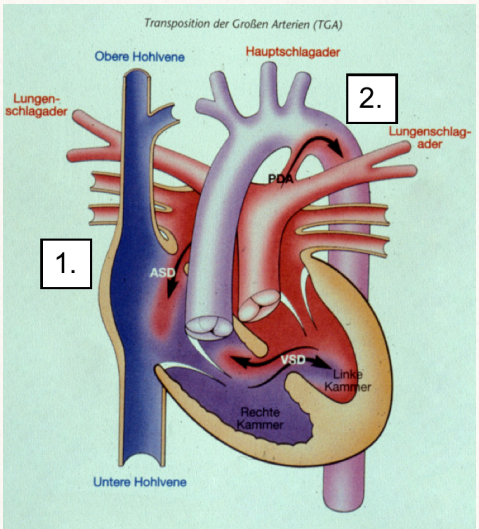

Totalkorrektur: Arterial Switch Operation

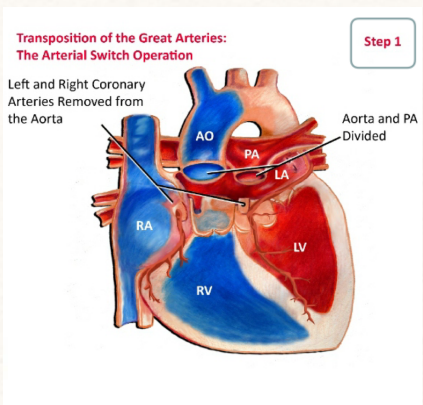

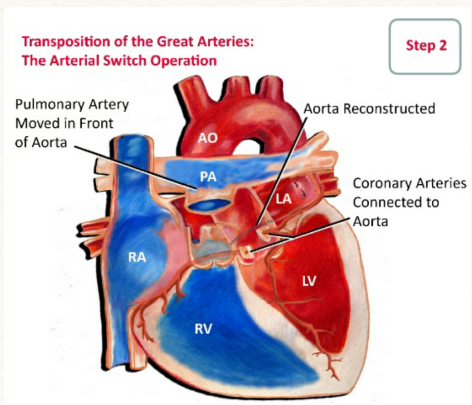

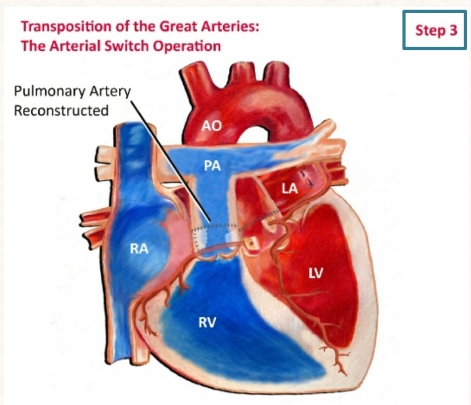

- Kardiale Hypoxie (Sauerstoffmangel)
- Reaktion auf Volumengabe und PGE
- Ballonatrioseptostomie nach Verlegung meist ausreichend
  = Rashkind-Manöver

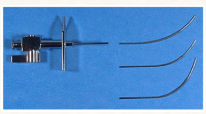

=> Transseptalnadeln

=> Hochfrequenzperforationssysteme



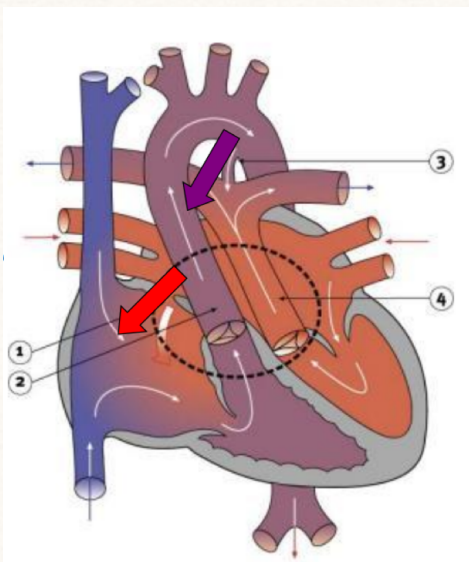

Stentimplantation ins Vorhofseptum

- Rascher Sättigungsanstieg, langsame Erholung
- Neonatale Korrektur war verzögert möglich
- Neurologische Spätfolgen

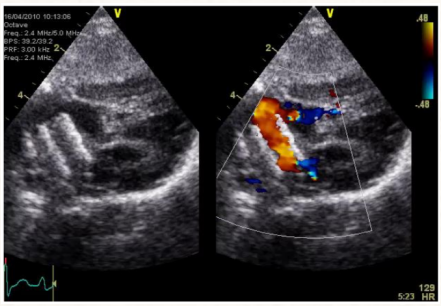

Detection of Transposition of the Great Arteries in Fetuses Reduces Neonatal Morbidity and Mortality
Bonnet, D. et al: Circulation 99 (7); 1999; 916 – 918

n – Patienten: postnatale Diagnose der TGA: 250
praenatale Diagnose der TGA: 68

n – Stunden Geburt – Aufnahme: postnatale Diagnose der TGA: - 210 h
praenatale Diagnose der TGA: 2+ / - 2.8 h

Praeooperative Mortalität: postnatale Diagnose der TGA: 15 / 250
praenatale Diagnose der TGA: 0 / 68

Postoperative Morbidität: postnatale Diagnose der TGA: 25 / 235
praenatale Diagnose der TGA: 6 / 68

Klinikaufenthalt: postnatale Diagnose der TGA: 30 +/- 17 d
praenatale Diagnose der TGA: 24 +/- 11 d

Postoperative Mortalität: postnatale Diagnose der TGA: 20 / 235
praenatale Diagnose der TGA: 0 / 68

Klinische Relevanz von angeborenen Herzfehlern für die nächsten Jahre

