Medizintechnik:

Zell- und Humanbiologie II

S. Mackensen-Haen
Institut für Allgemeine Pathologie des UKT
21. 05. 2019

Herz
Pathologie

Lernziele:

Herz:

- Topographie
- Anatomie
- Infarkt
- angeborene Herzfehler:
  - -- Einteilungsmöglichkeiten
    - --- Shuntvitien
    - (--- Ventrikelseptumdefekt)
    - --- Transposition der Gefäße
  - -- Folgen für die Lungengefäße

Herzauskultation: (Herztöne, -geräusche):

5 klassische Auskultationsstellen im Brustwandbereich:

Mitralklappe:	über der Herzspitze,
Trikuspidalklappe:	4.-5. ICR rechts (parasternal)
Pulmonalklappe:	2. ICR links parasternal
Aortenklappe:	1.-2. ICR rechts parasternal
Erb-Punkt:	3. ICR links

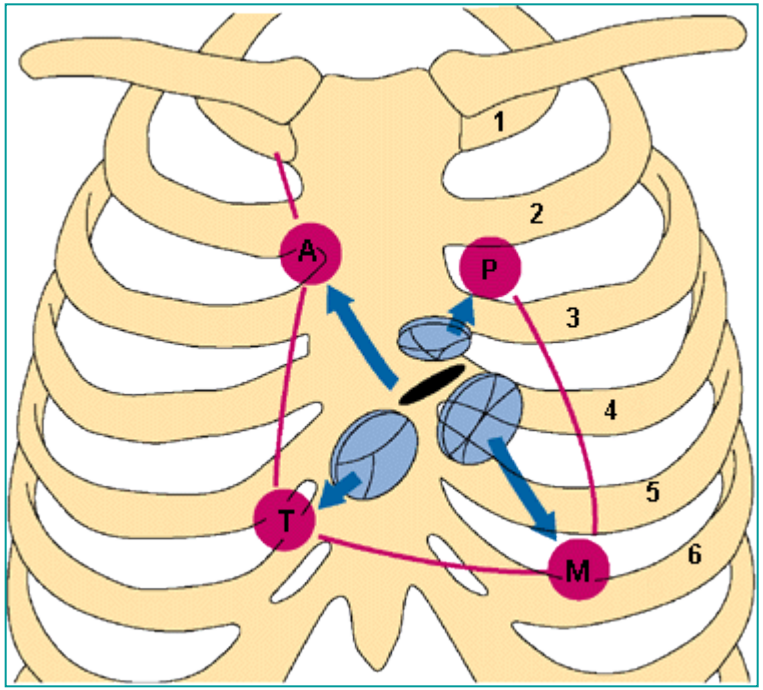

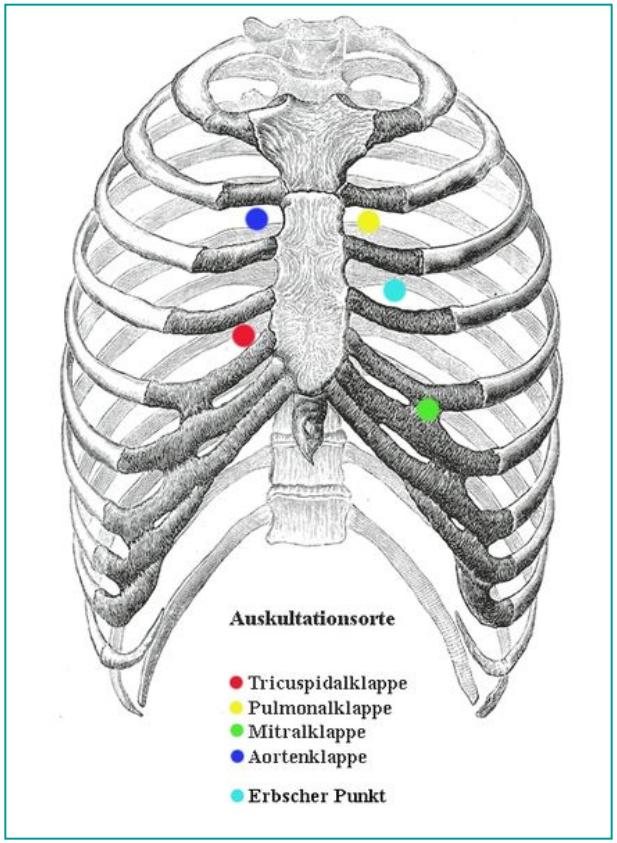

Wiederholung:

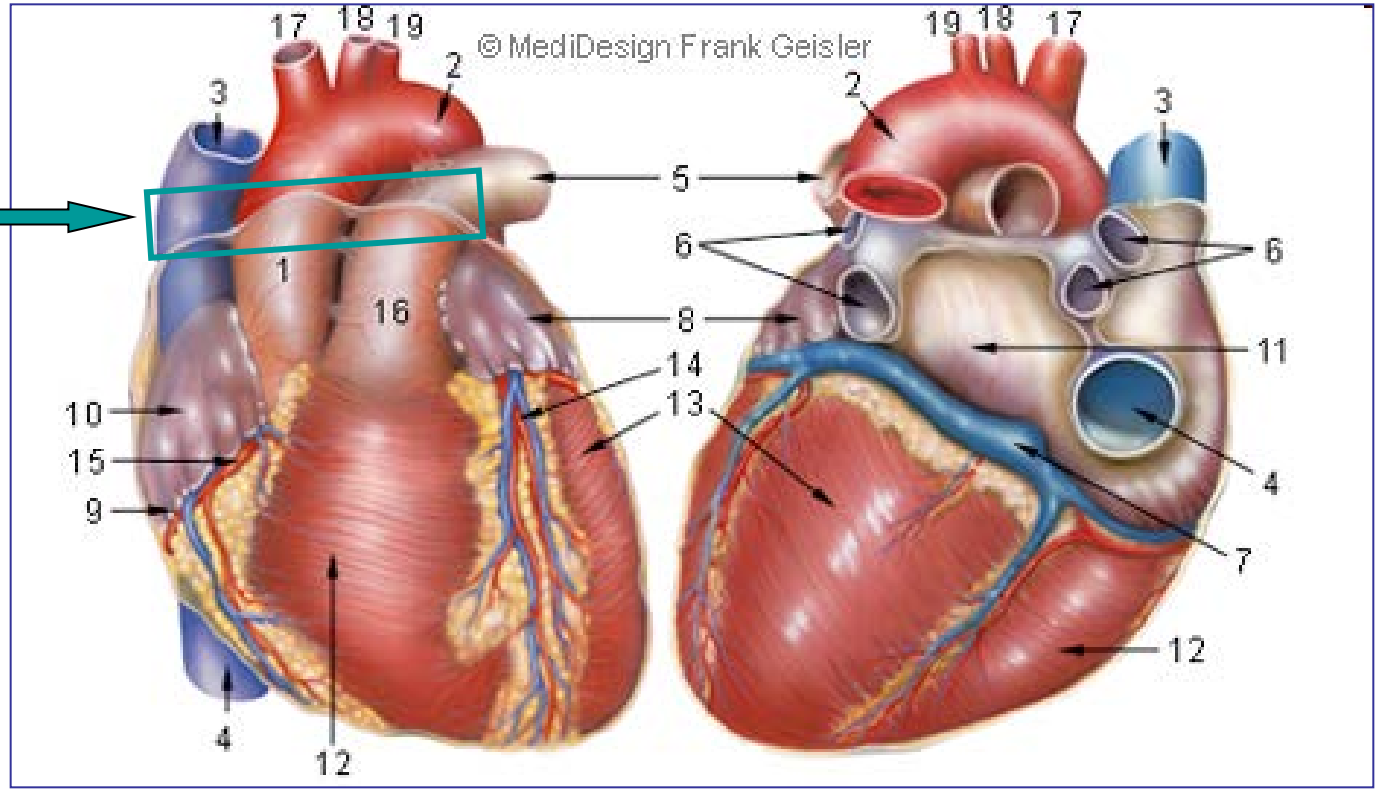

perikardiale Umschlagfalte

Vorderfläche und Rückfläche des Herzens:
1 = Aorta, 2 = Aortenbogen, 3 = obere Hohlvene, 4 = untere Hohlvene,
5 = linke Lungenschlagader, 6 = Lungenvenen,
7 = Sinus coronarius mit den zuführenden Venen,
8 = linkes Herzohr, 9 = rechtes Herzohr, 10 = rechter Vorhof, 11 = linker Vorhof,
12 = rechte Kammer, 13 = linke Kammer, 14 = vorderer Ast der linken Herzkranzarterie,
15 = rechte Herzkranzarterie, 16 = Lungenschlagader, gemeinsamer Stamm,
17 = Arm-Kopf-Arterie, 18 = linke Kopfschlagader, 19 = linke Armschlagader

Wiederholung:

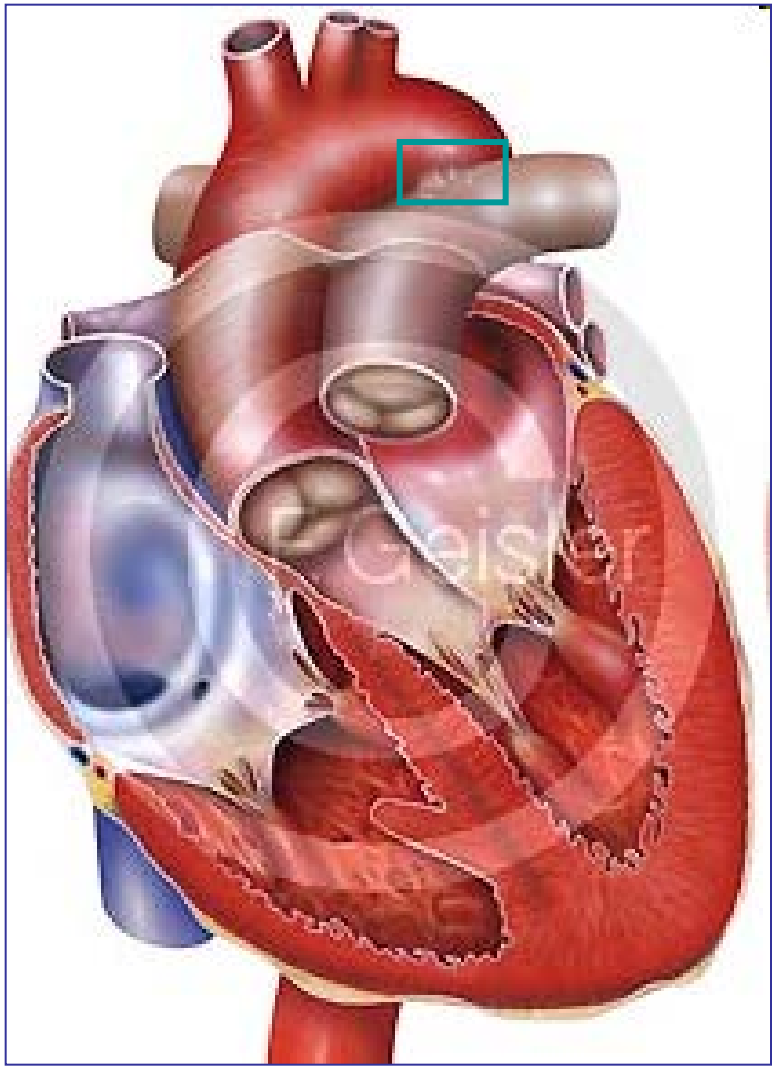

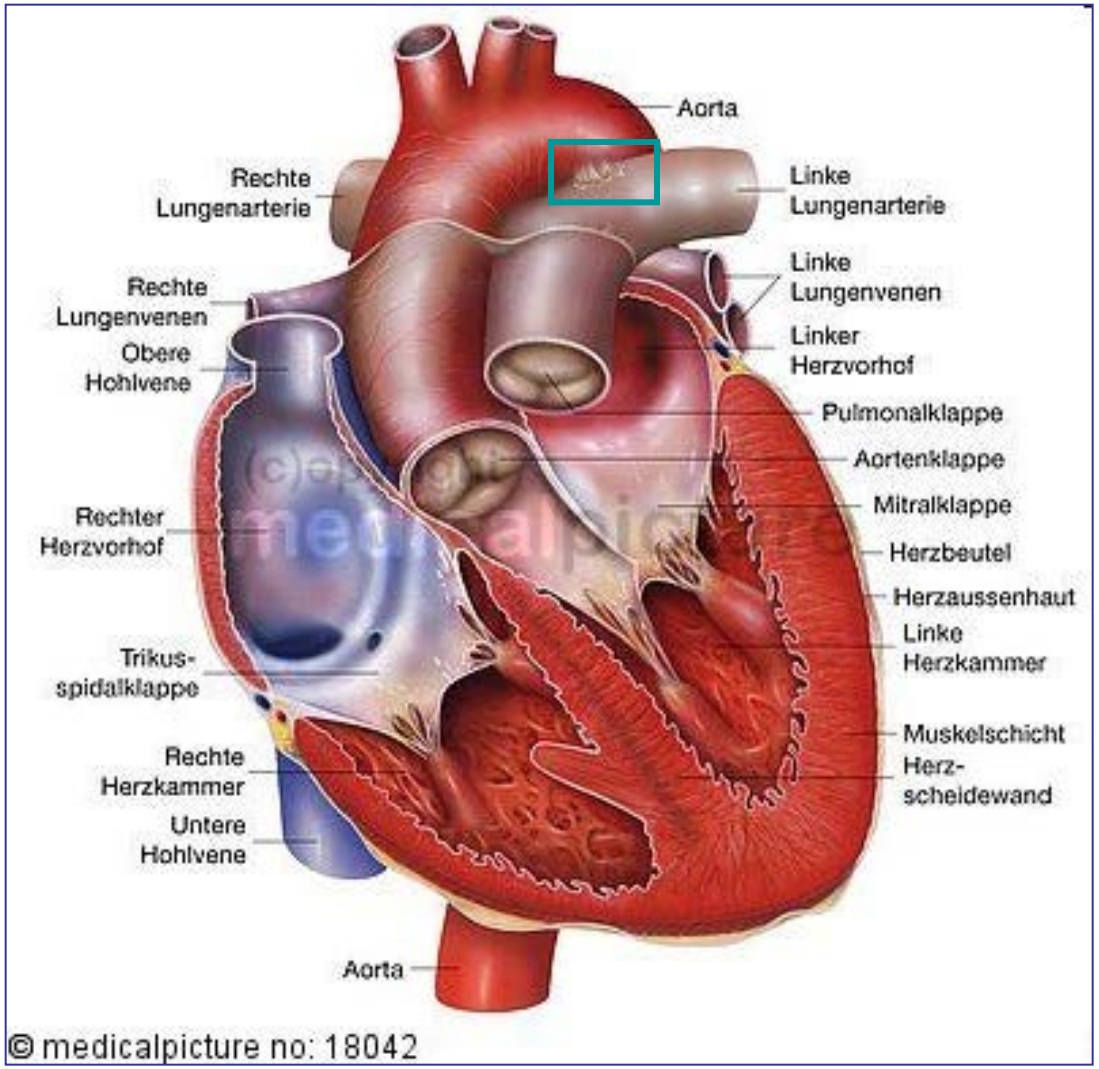

Ligamentum arteriosum

Herzgröße: = der Faust
Gewicht: = 0. 5 % des Körpergewichtes (70 kg KG = 3 50 g Herzgewicht)



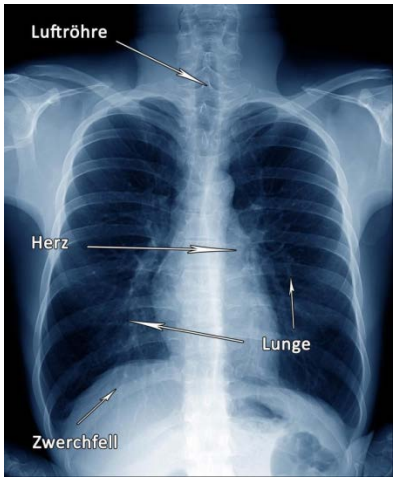

Lage: - *im vorderen Mediastinum direkt hinter dem Brustbein*
- *dem Zwerchfell aufsitzend*
- *Herzspitze nach links ausladend*
- *Herzbasis mit der Ventilebene nach rechts-oben-hinten liegend*
- *Einmündung und Abgang der großen Gefäße*

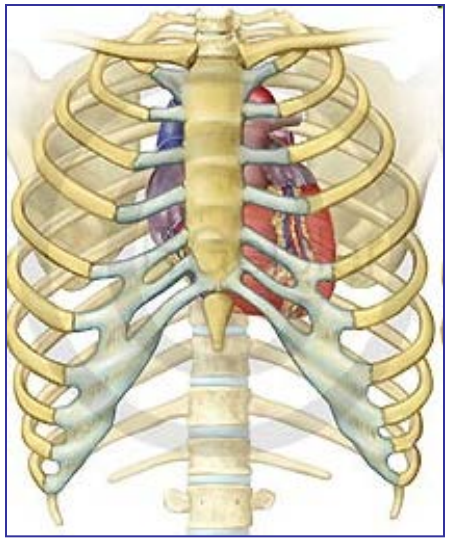

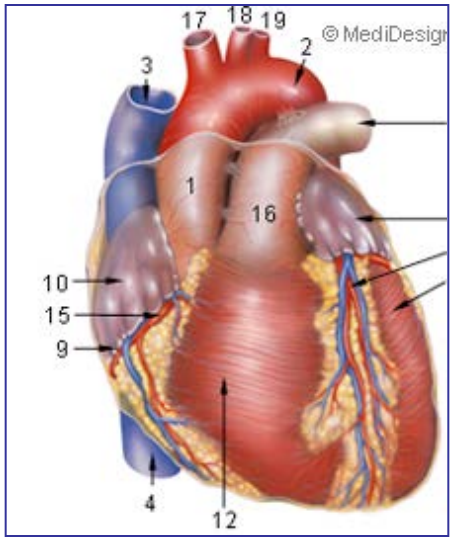

<u>Perikardbeutel</u>:

- *vollständig das Herz umschließend*
- *Innenseite mit einschichtigem Epithel*
- *geringe Menge Flüssigkeit*
- *parietales Blatt*
- *viscerales Blatt = Epikard*



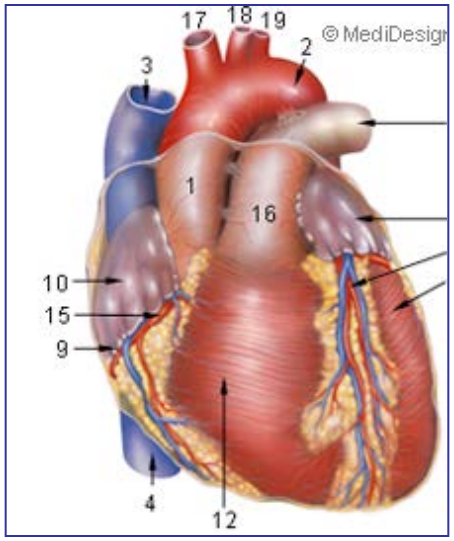

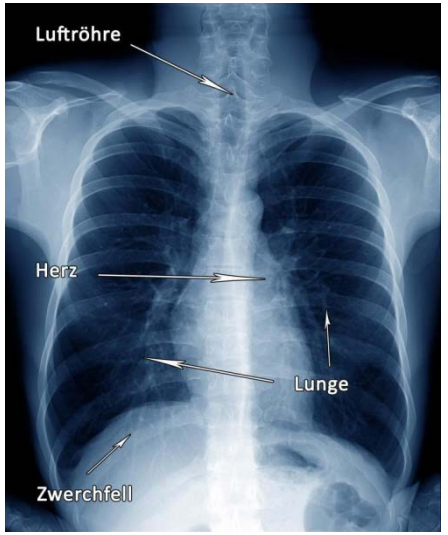

Herzleistung:	- > 100 000 Kontraktionen pro 24 Stunden = 8 - 10 000 Liter Blut / die - d.h. in 70jährigem Leben ca. 2,5 Milliarden Herzschläge = Transport von ~ 180 Millionen Liter Blut

Aktionsphasen der mechanischen Herztätigkeit:

Systole

- I Anspannungsphase
- II Austreibungsphase

Diastole

- III Entspannungsphase
- IV Füllungsphase

<u>Windkesselfunktion der Arterien</u>

- Ermöglichung einer kontinuierlichen Strömung in den Gefäßen des großen und kleinen Kreislaufs

- Dehnung der elastischen Fasern der Gefäßwand während der Austreibungsphase des Herzens

- Umwandlung einer diskontinuierlichen Strömung in eine kontinuierliche –

HERZERKRANKUNGEN

- *Diskrimination nach Funktionsstörungen*:

A) HERZINSUFFIZIENZ
B) HERZRHYTHMUSSTÖRUNGEN
C) HERZKLAPPENFEHLER
D) FUNKTIONELLE HERZBESCHWERDEN

- *Diskrimination nach ätiologischen Kriterien*:

A) KORONARE HERZKRANKHEIT (KHK)
B) ENTZÜNDUNGEN

MYOKARDINFARKT

Definition: Infarkt

- ***lokalisierte*** Nekrose begingt durch einen pathologischen Gefäßverschluß

- wo lokalisiert??

Coronargefäße: - subepikardial verlaufend
- eingebettet in lockeres Binde- und Fettgewebe

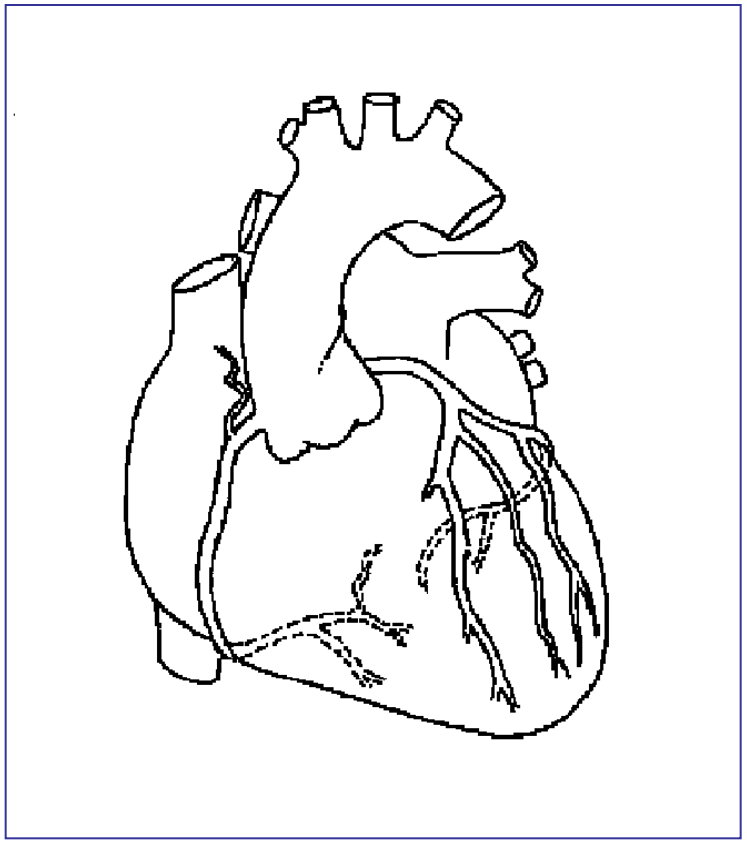

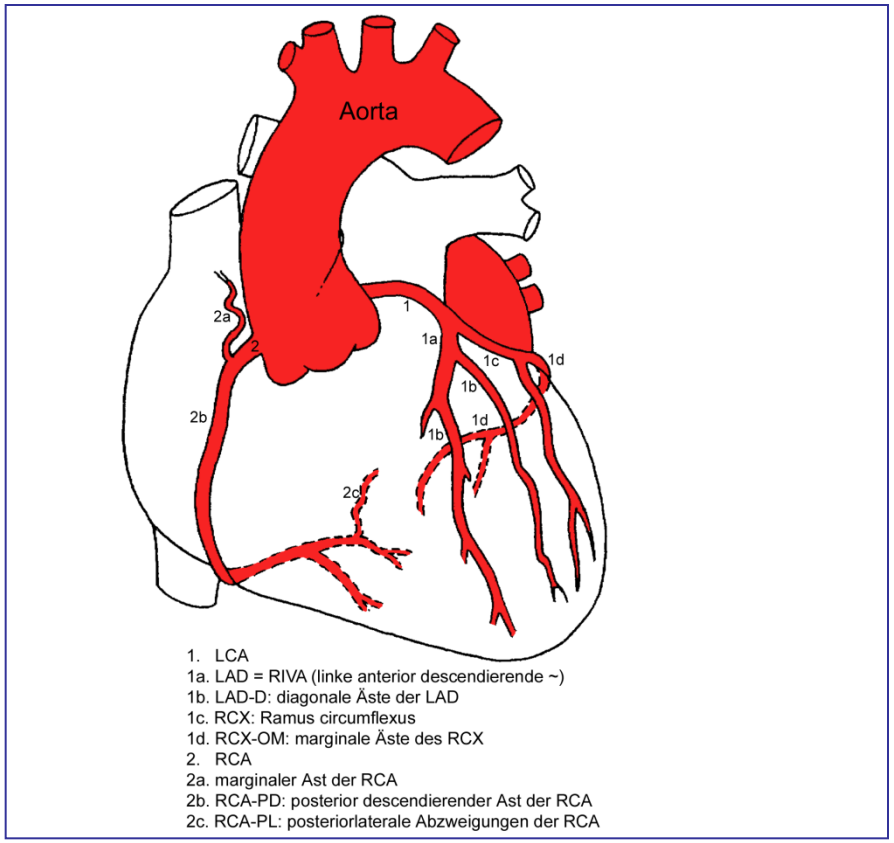

1. LCA
1a. LAD = RIVA (linke anterior descendierende ~)
1b. LAD-D: diagonale Äste der LAD
1c. RCX: Ramus circumflexus
1d. RCX-OM: marginale Äste des RCX
2. RCA
2a. marginaler Ast der RCA
2b. RCA-PD: posterior descendierender Ast der RCA
2c. RCA-PL: posteriorlaterale Abzweigungen der RCA

Ursachen:

- Atheromatose + Thrombose
- Aufbruch eines atheromatösen Beetes
- Embolie
- Entzündung
- Spasmen
- Kompression von außen
- Einwachsen maligner Tumoren
- Thrombose eines Aneurysmas

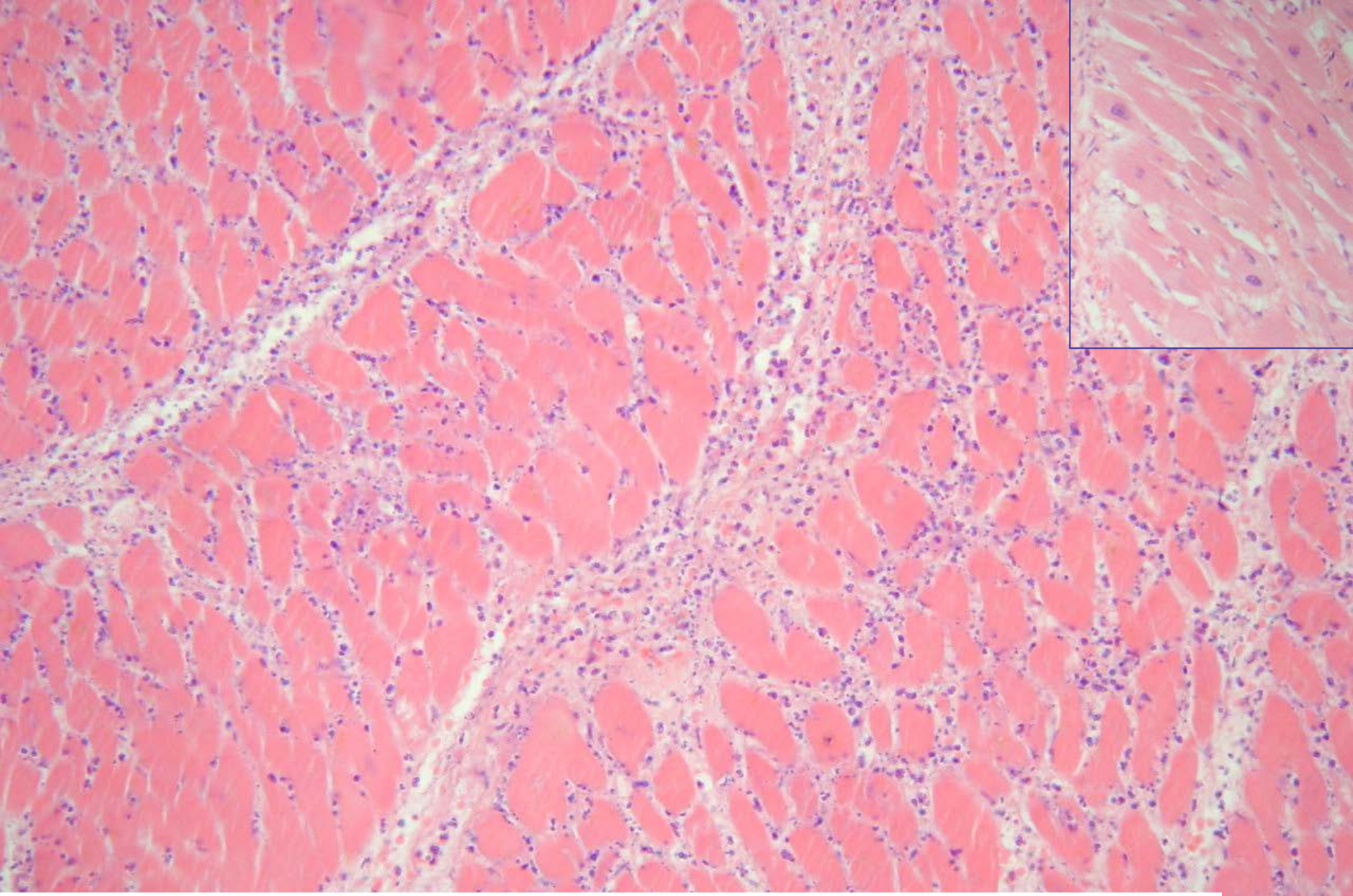

Koronare Herzerkrankung: frische Herzmuskelzellnekrosen mit Entzündungsreaktion

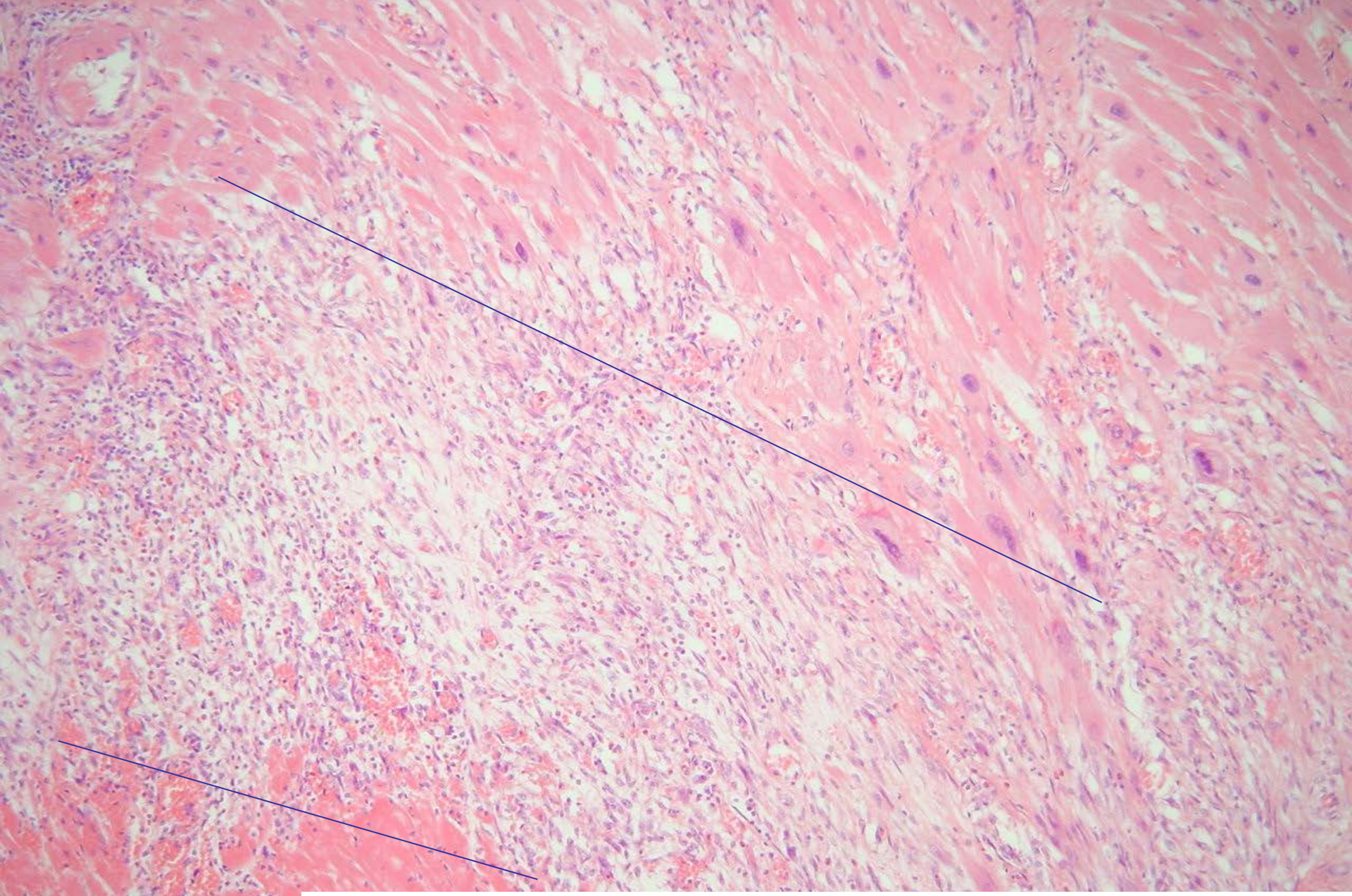

Koronare Herzerkrankung: Herzmuskelzellnekrose mit resorptiver Entzündungsreaktion

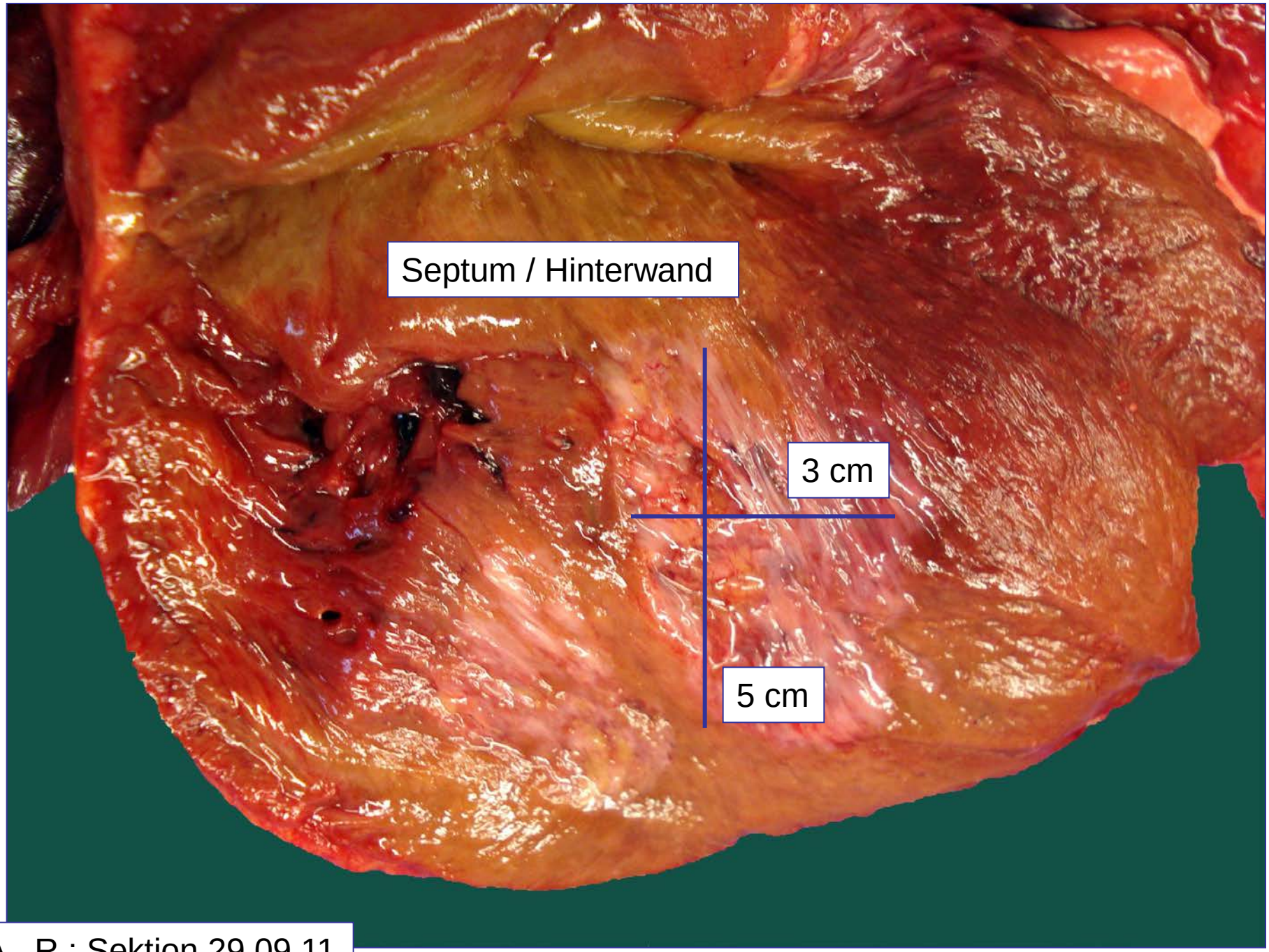

A., R.: Sektion 29.09.11

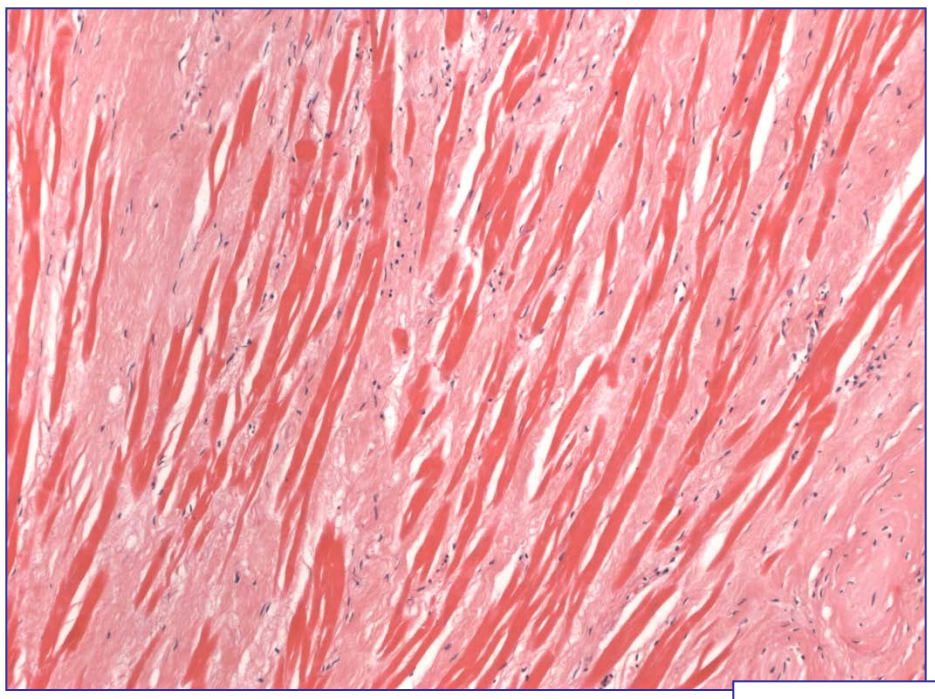

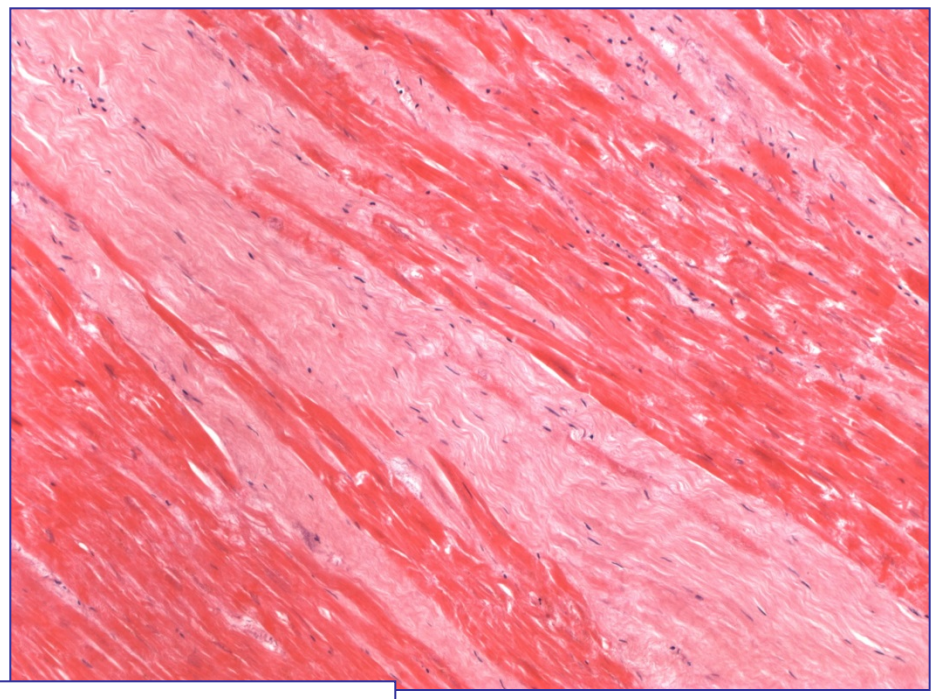

Septum / Hinterwand: Narbe

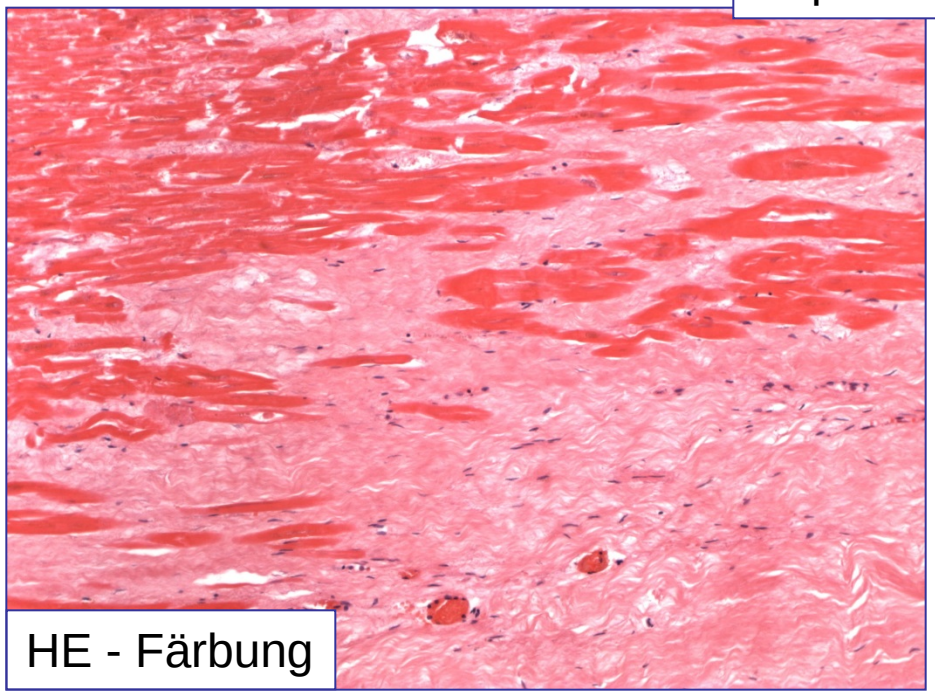

HE - Färbung

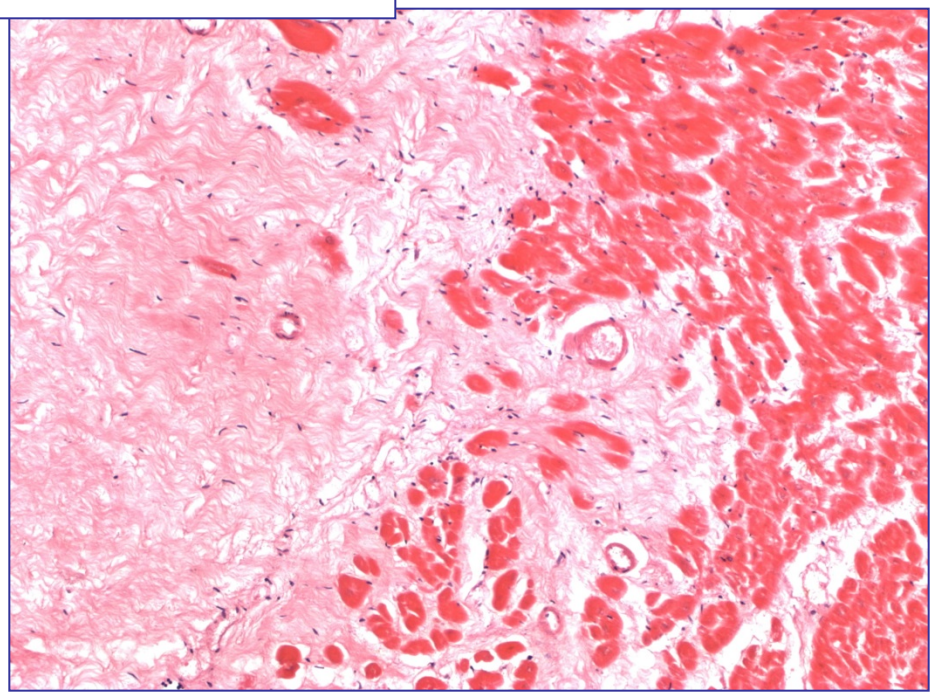

Wiederholung

Nekrose:

Definition:

Intravitaler Zell- und Gewebstod und dessen Sichtbarwerden:

Zelluläre Kriterien des Zelltodes:

Kern:

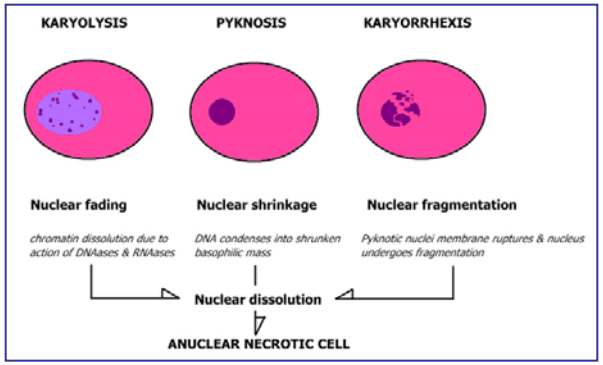

Kernpyknose
Karyorrhexis
Karyolysis

Cytoplasma: Eosinophilie

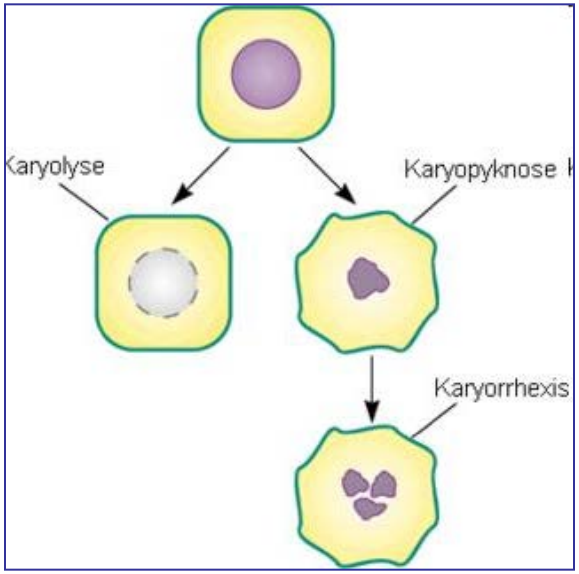

Nekrose:

Ursachen:
- ischaemische Nekrosen
- hypoxaemische Nekrosen
- thermisch bedingte Nekrosen
- mechanisch bedingte Nekrosen
- toxisch bedingte Nekrosen
- aktinisch bedingte Nekrosen

Nekrose:

Folgen:

- Heterolyse / Granulationsgewebe



- Regeneration: vollständig
- Regeneration: unvollständig: Narbe
  Pseudocyste

Zusammenfassung:

Apoptose - Nekrose:

Im lebenden Organismus stattfindender pathologischer Untergang einzelner oder mehrerer Zellen.

Unterscheide:

Nekrose	= Pathologischer, intravitaler Gewebsuntergang
Apoptose	= Physiologischer, intravitaler Zelluntergang (programmierter Zelltod)
Autolyse	= Postmortaler Zelltod

Histologische Zeichen der irreversiblen Zellschädigungen (=Nekrose):

mangelnde Kernfärbbarkeit,	Karyopyknose, Karyolyse, Kernpyknose
Zytoplasma:	Eosinophilie, homogene Färbbarkeit, evtl. dystrophische Verkalkung
Verlust der Zellgrenzen:	Zerstörung der Zellmembran
Demarkation im Randbereich:	Phagozytose, Entzündung

el-IPH electronic learning Institute of Pathology Heidelberg

Myokardinfarkt

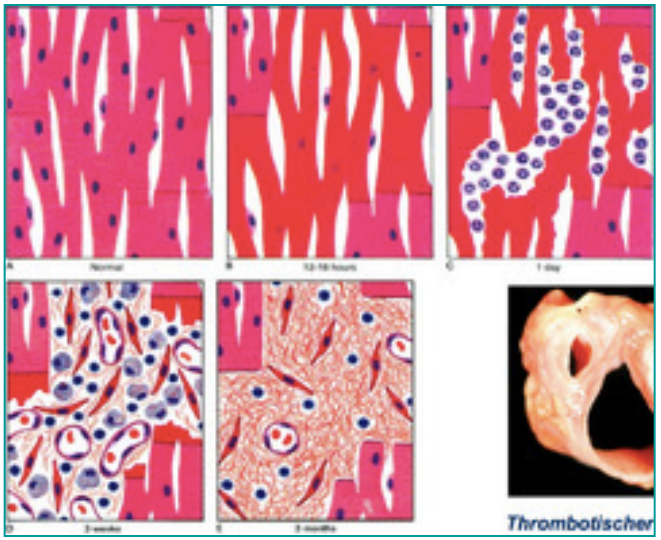

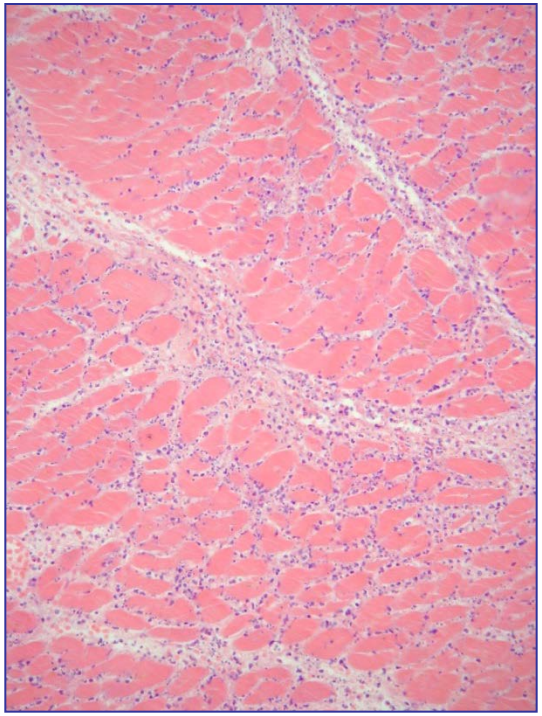

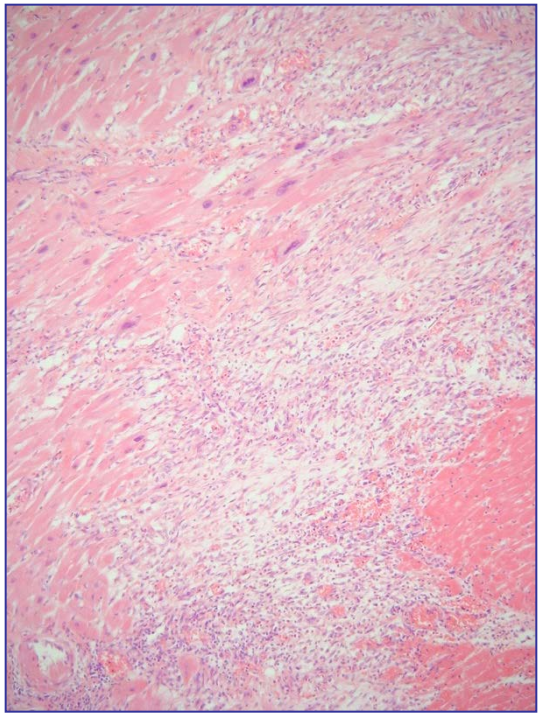

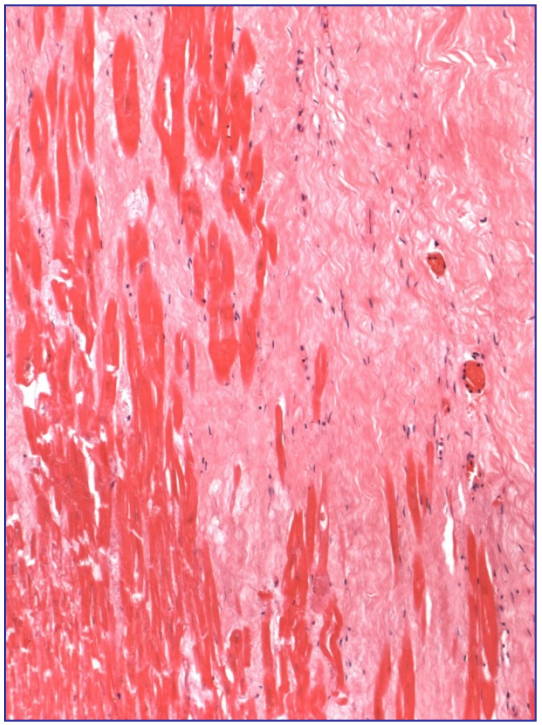

Was kann getan werden?

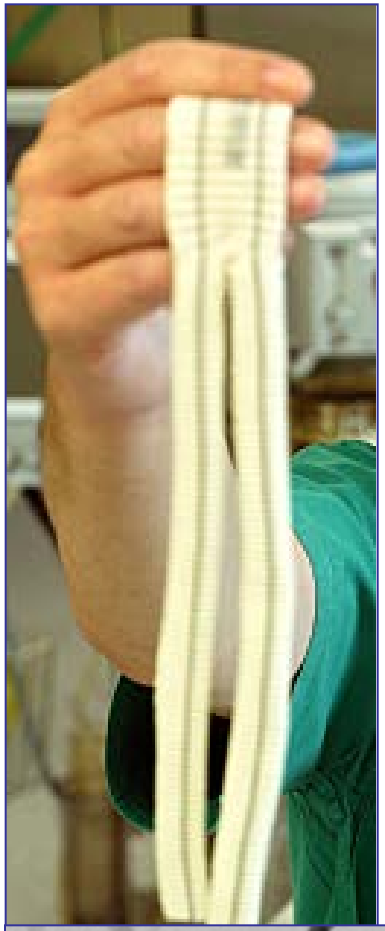

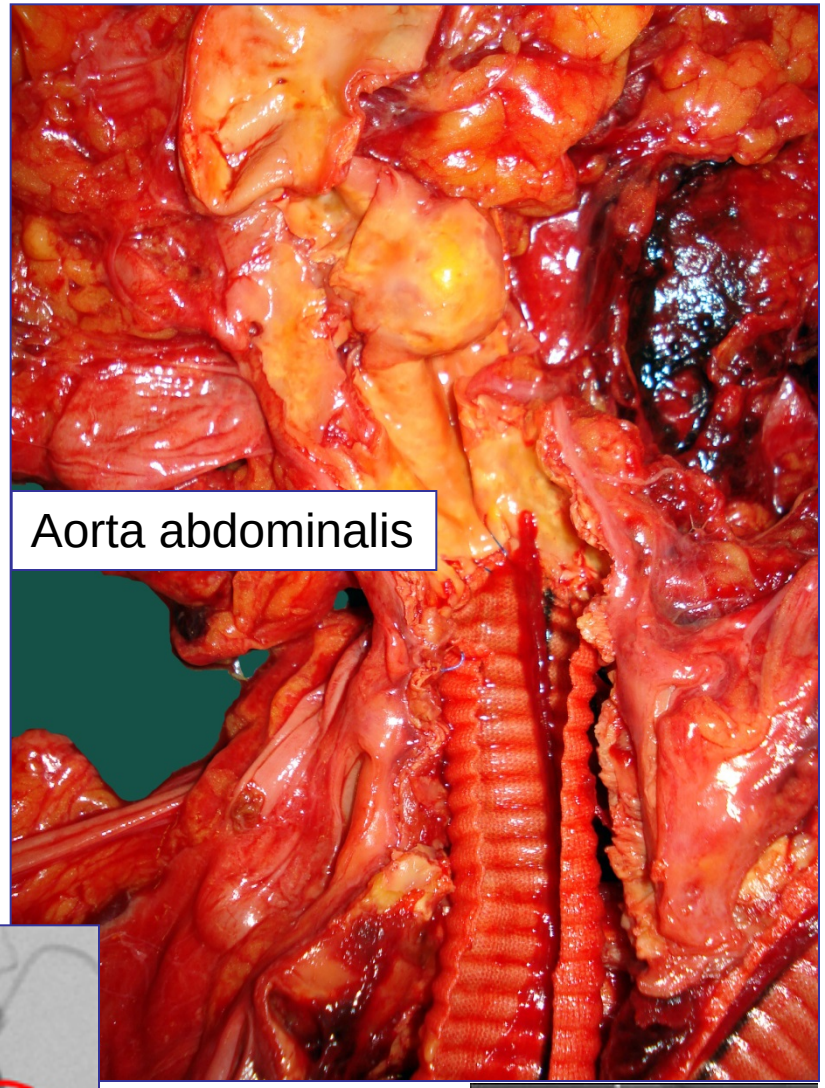
Aorta abdominalis



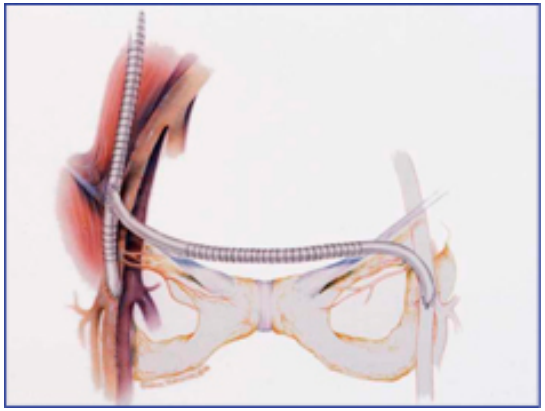

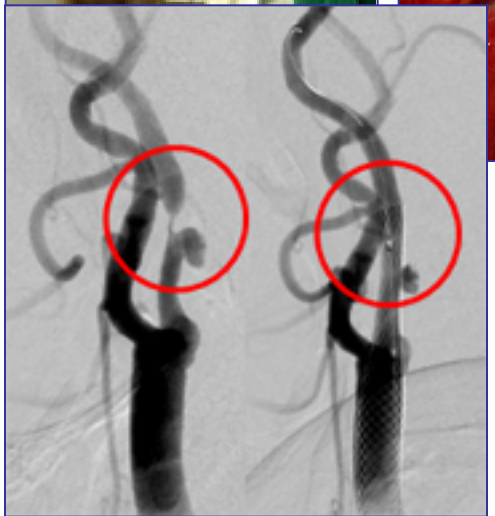



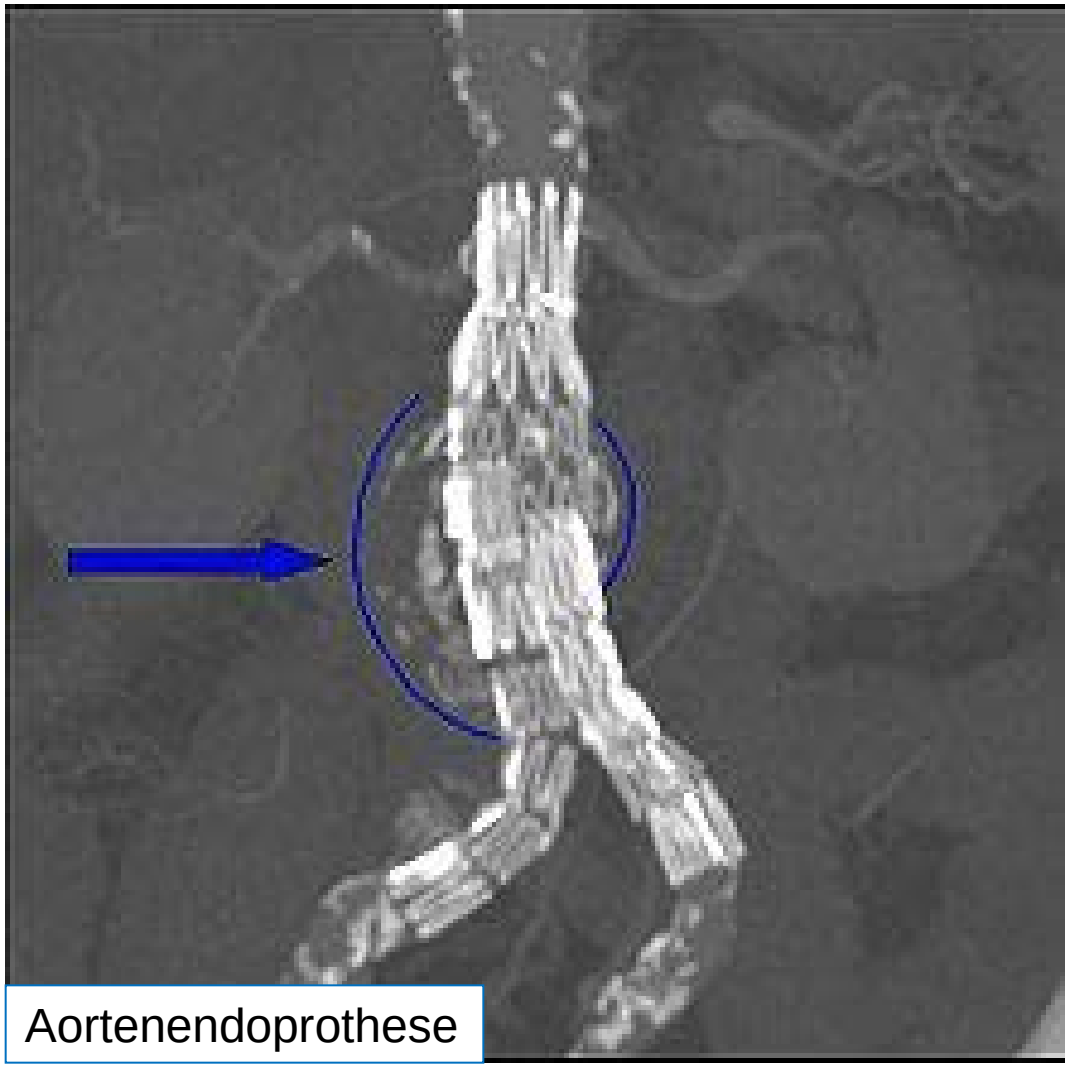

Aortenendoprothese

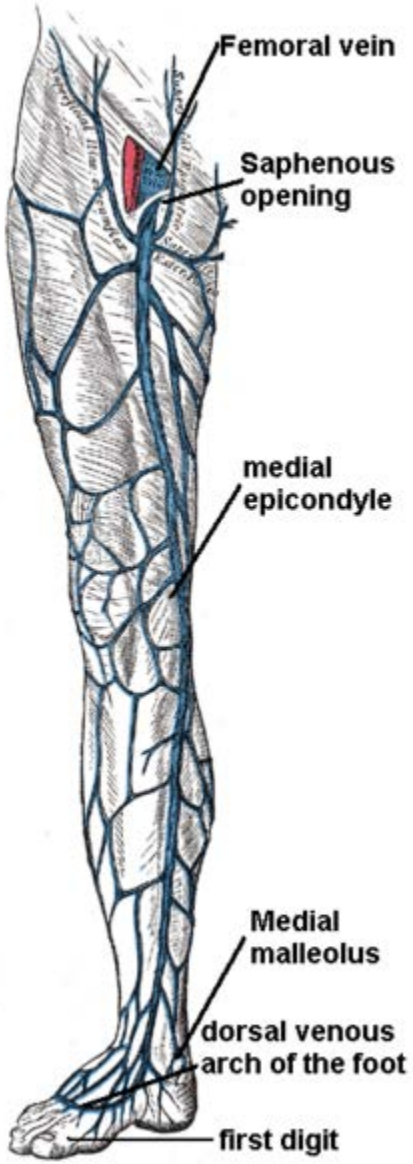

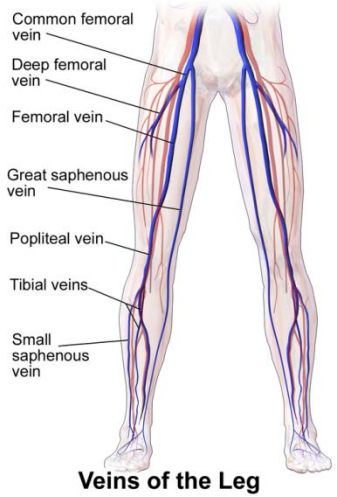

Materialien:

Gefäßprothesen bestehen in der Regel aus Kunststoffen wie Polyethylenterephthalat (PET, Markenname Dacron) oder Polytetrafluorethylen (PTFE, Markenname Gore-Tex®).

Anwendung:

PTFE-Prothesen werden bevorzugt zum Ersatz von Arterien unterhalb des Leistenbandes eingesetzt, wenn köpereigenes Venenmaterial (V. saphena) nicht zur Verfügung steht.

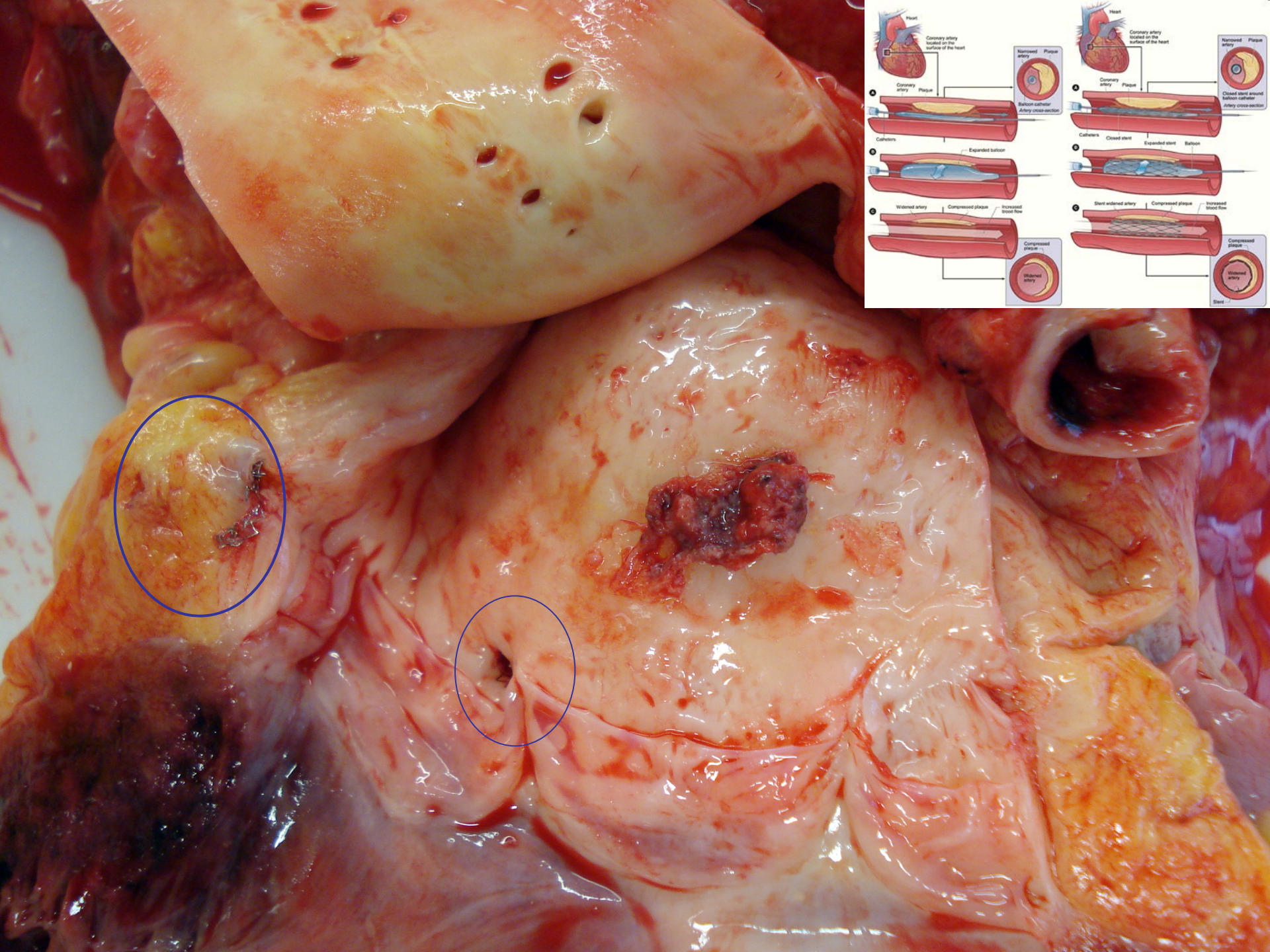
Heart
Coronary artery located on the surface of the heart
Coronary artery
Plaque
Narrowed artery
Plaque
Balloon catheter
Artery cross-section
Catheters
Expanded balloon
Widened artery
Compressed plaque
Increased blood flow
Compressed plaque
Widened artery
Heart
Coronary artery located on the surface of the heart
Coronary artery
Plaque
Narrowed artery
Plaque
Closed stent around balloon catheter
Artery cross-section
Catheters
Closed stent
Expanded stent
Balloon
Stent widened artery
Compressed plaque
Increased blood flow
Compressed plaque
Widened artery
Stent

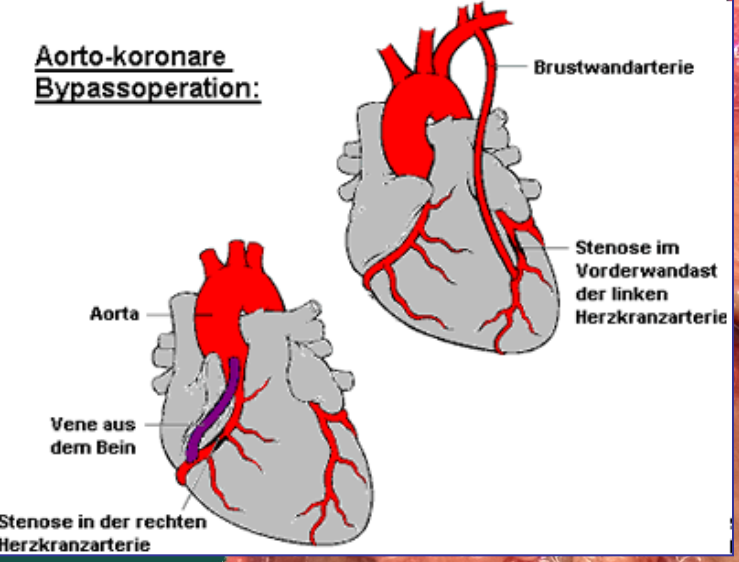
Aorto-koronare Bypassoperation:
Brustwandarterie
Stenose im Vorderwandast der linken Herzkranzarterie
Aorta
Vene aus dem Bein
Stenose in der rechten Herzkranzarterie

Angeborene Herzfehler:
Congenital Heart Disease (CHD)

Jedes 100. Kind hat einen angeborenen Herzfehler

d.h. : in Deutschland Geburt von 7 000 – 8 000 Kindern / Jahr:

50 %: schwere Anomalien

Überlebensrate der Kinder mit angeborenen Herzfehlern
Stand: Juni 2005

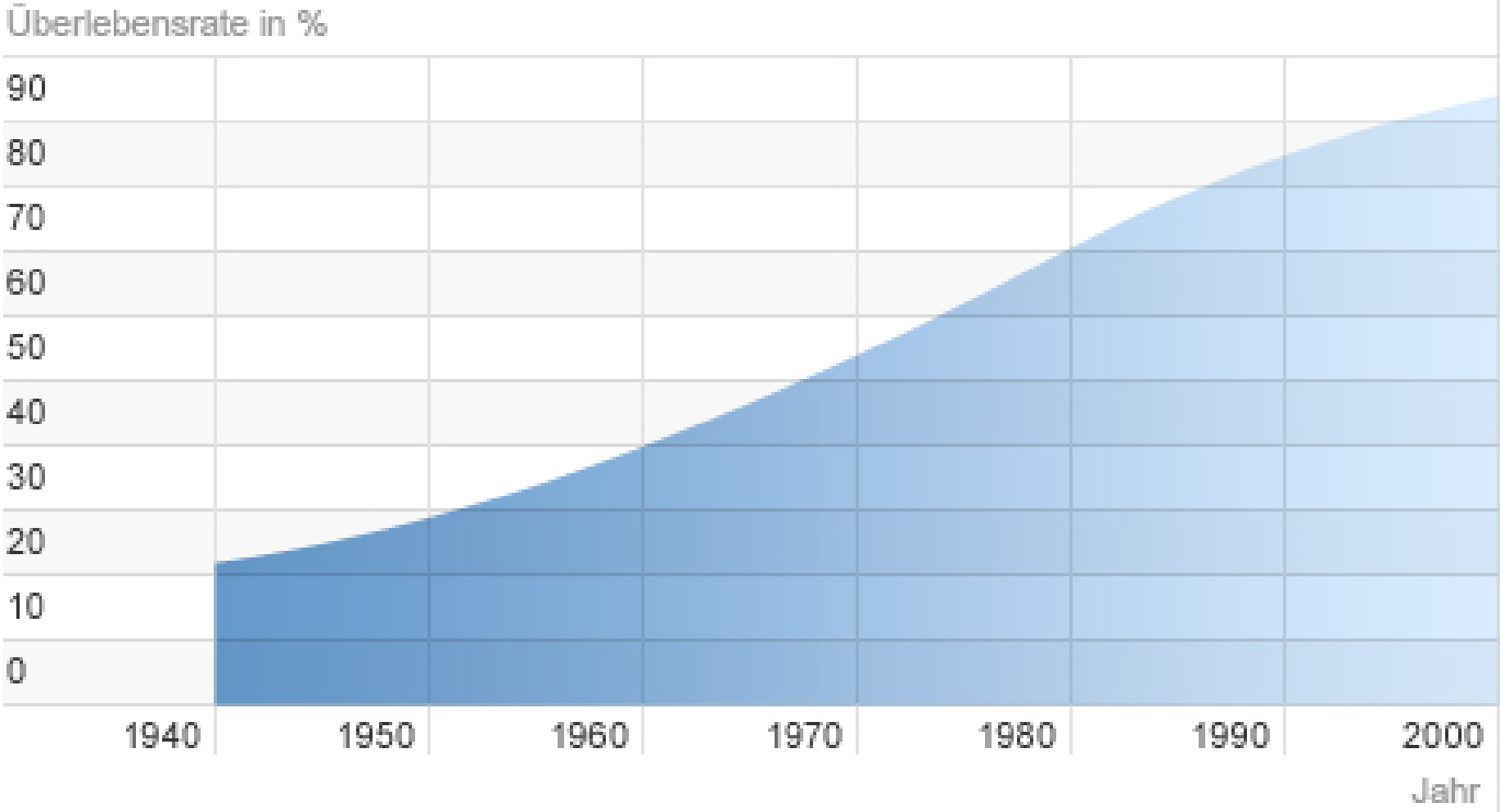

Quelle: Kompetenznetz Angeborene Herzfehler

Veränderung der ***Sterblichkeit*** bei verschiedenen Herzfehlern 1980 - 2010

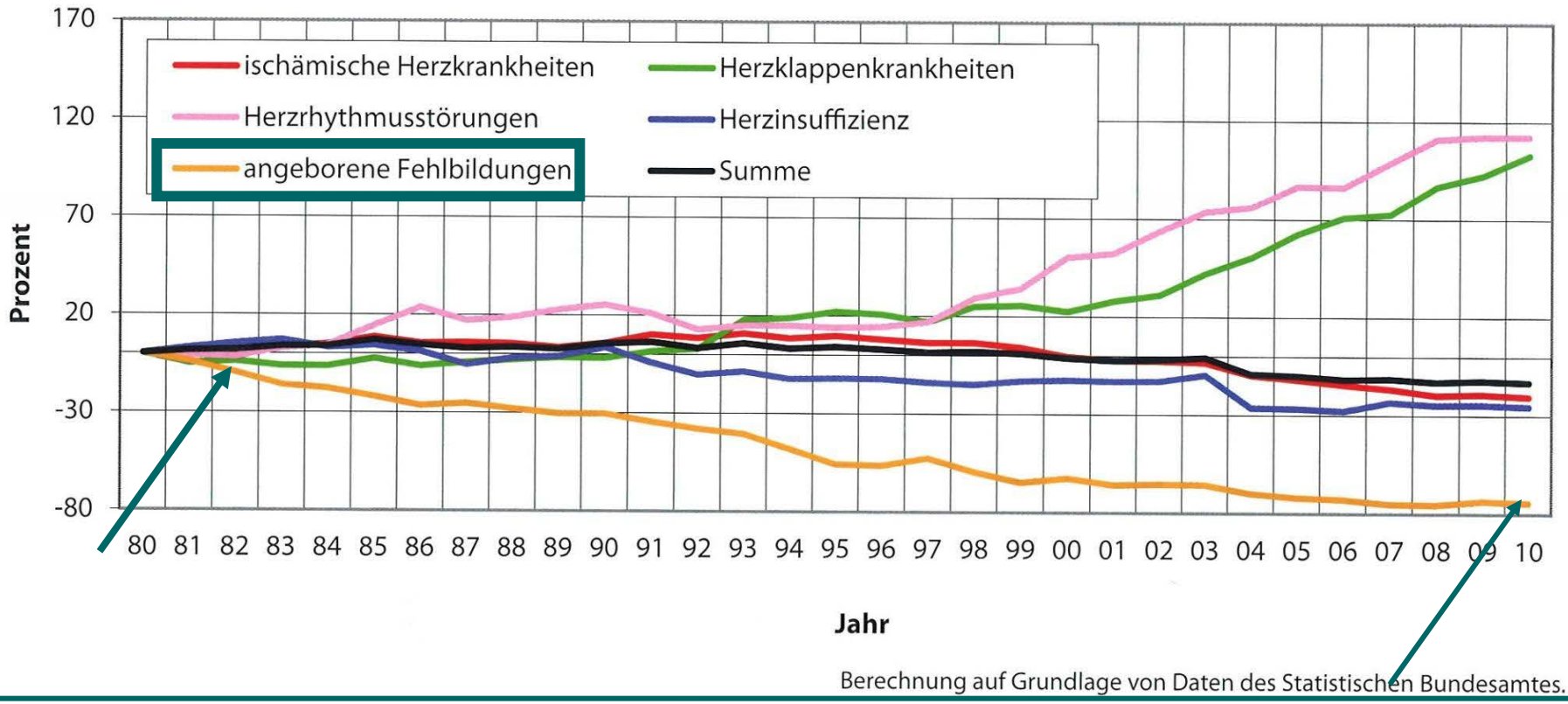

aus: Universitäres Herzzentrum Hamburg: Daten Statistisches Bundesamt

Angeborene Herzfehler = Congenital Heart Disease = CHD

- in 25 – 33 % zusätzliche Fehlbildungen

Angeborene Herzfehler: Genetik

- **Ursachen:**
- 8 – 12 % primär genetisch
- 2 % primär exogen
- 90 % multifaktoriell

Foetale Zirkulation

Was kann ich dazu noch sagen?

Foetale Zirkulation

Ductus arteriosus Botalli

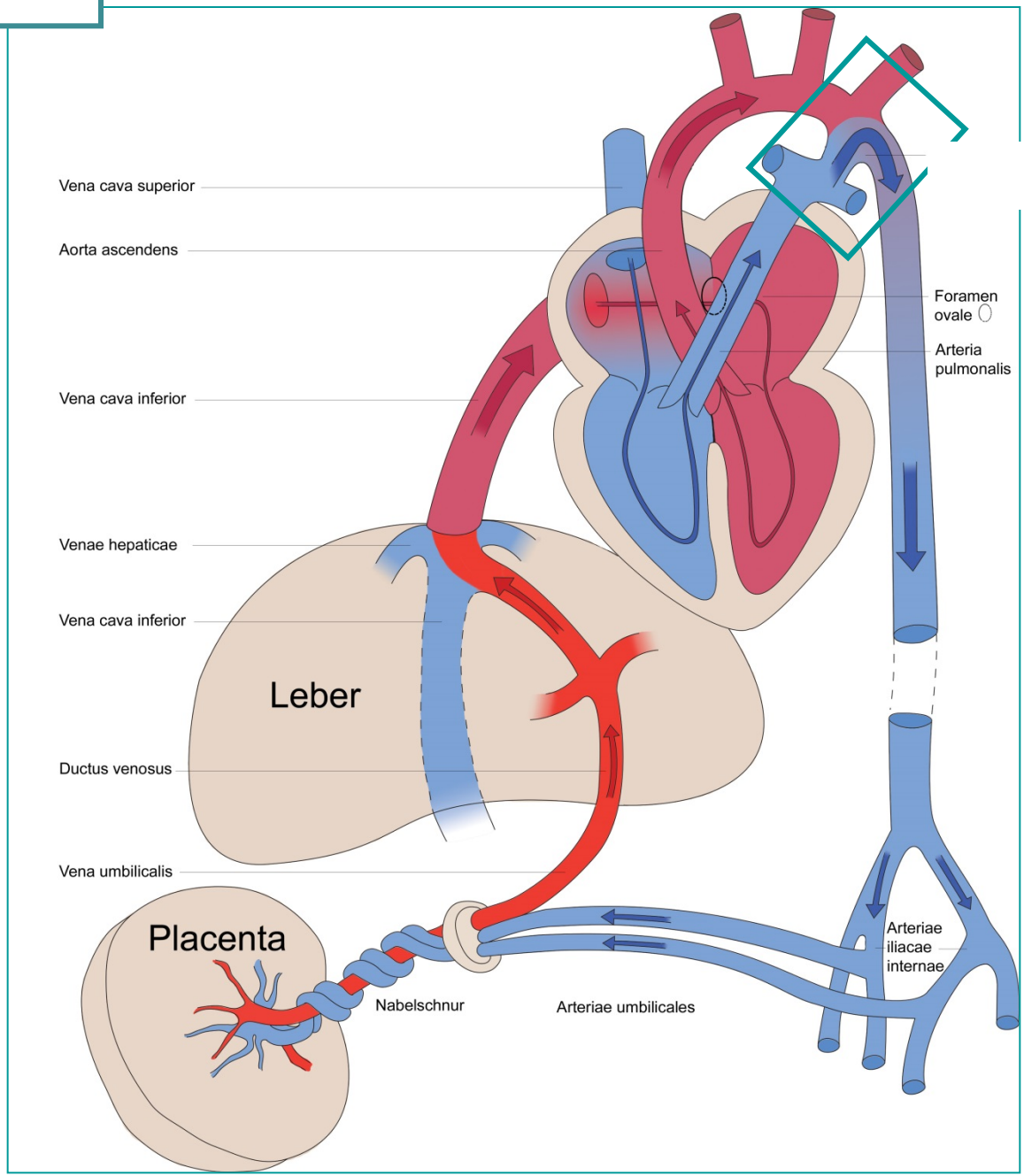

3 Grundstörungen:

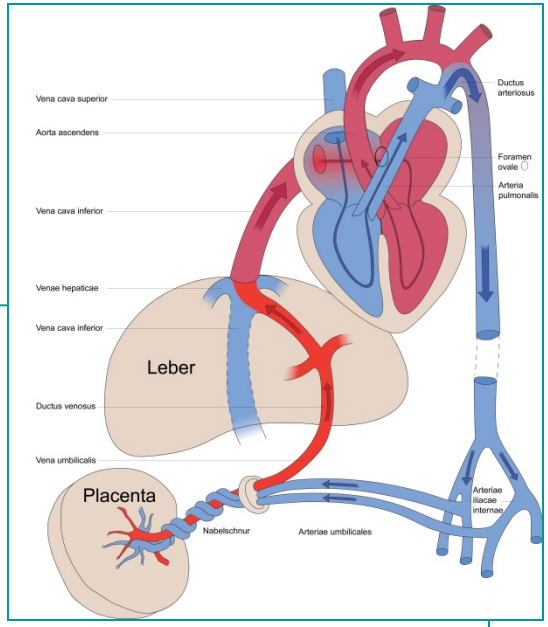

1. *Abnorme Verbindungen* zwischen kleinem und großem Kreislauf
   z. B. Vorhof – / Kammerscheidewanddefekt, offener Ductus arteriosus
   = Shuntvitien

2. *Stenosen*
   z. B. Pulmonal - / Aortenklappenstenose / Aortenisthmusstenose

3. *Verlagerung der großen Gefäße*
   z. B. Abgang der Aorta aus dem re. - + A. pulmonalis aus dem li. Ventrikel

Angeborene Herzfehler

- Arterio – venöse Shuntvitien = acyanotische-:

  - Vorhofseptumdefekt 6%
  - Ventrikelseptumdefekt 27%
  - AVSD 5%
  - PDA 9%

Zyanose:

Definition:

Als **Zyanose** (von griech. *κυάνεος* „blau“) bezeichnet man eine violette bis bläuliche Verfärbung der Haut, der Schleimhäute, der Lippen und der Fingernägel

Sichtbar wird eine Zyanose meist ab etwa 5 g desoxygeniertem Hämoglobin (Hb) in 100 ml Blut.

Praenatale Diagnostik



Normales Herz

Angeborene Herzfehler

- Arterio – venöse Shuntvitien = acyanotische-:

– Vorhofseptumdefekt	6%
– Ventrikelseptumdefekt	27%
– AVSD	5%
– PDA	9%

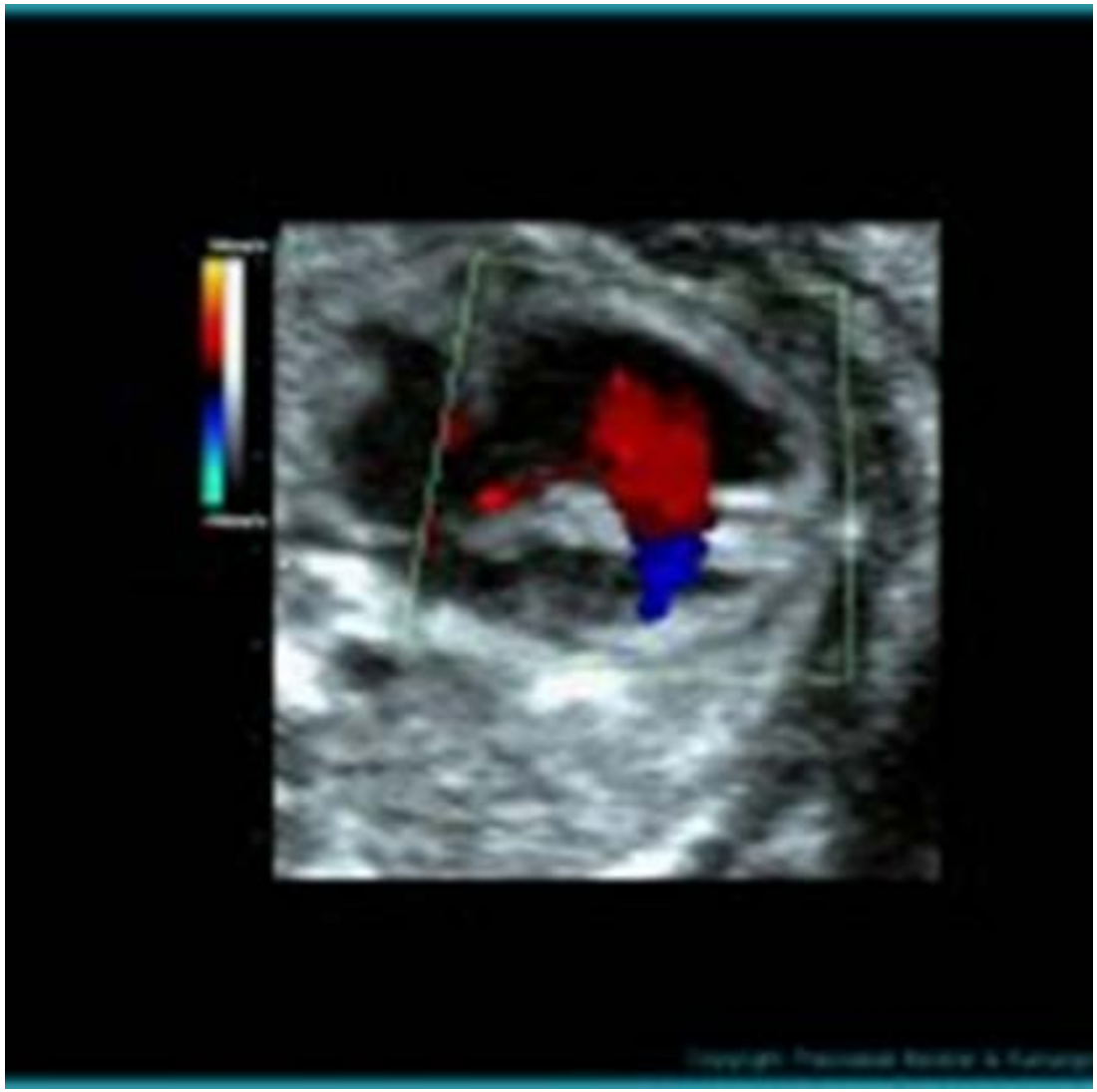

VSD: Ventrikelseptumdefekt

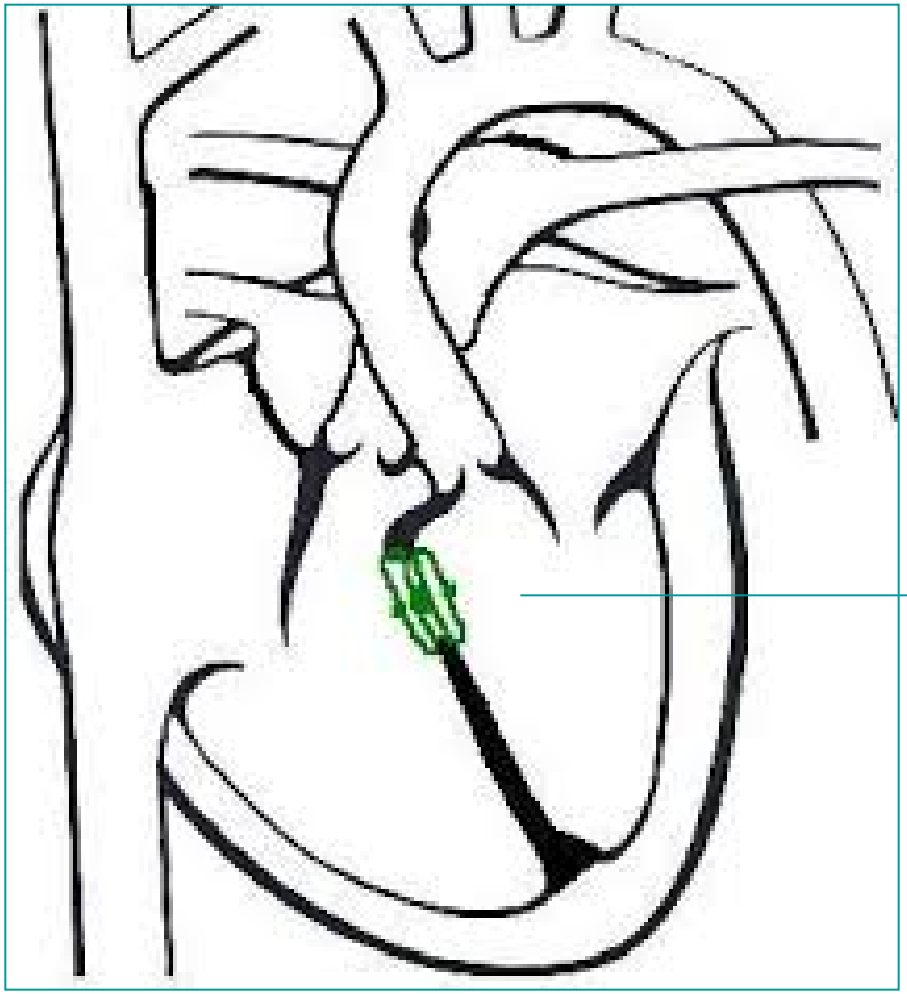



Transposition der großen Arterien

<u>Normale Septierung des Ausflußtraktes</u>

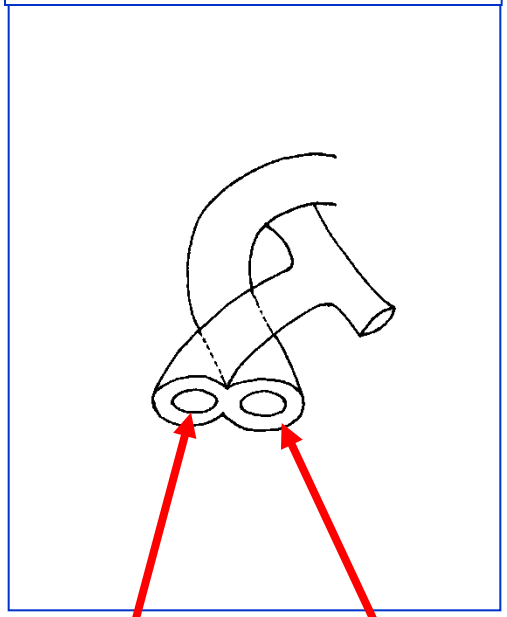

Truncus pulmonalis **Aorta**

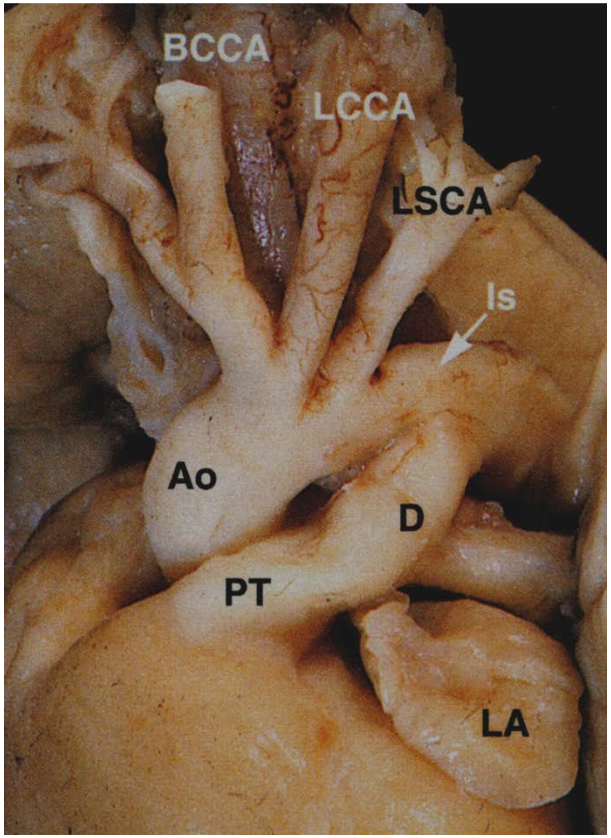

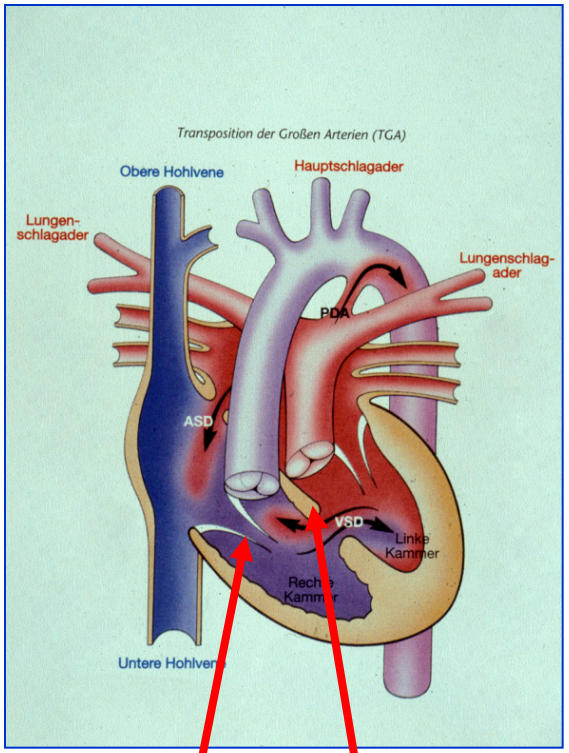

Aorta **Truncus pulmonalis**

<u>Kennzeichen</u>: Abgang der Aorta aus dem rechten Ventrikel
Abgang der Pulmonalis aus dem linken Ventrikel

Transposition der großen Arterien

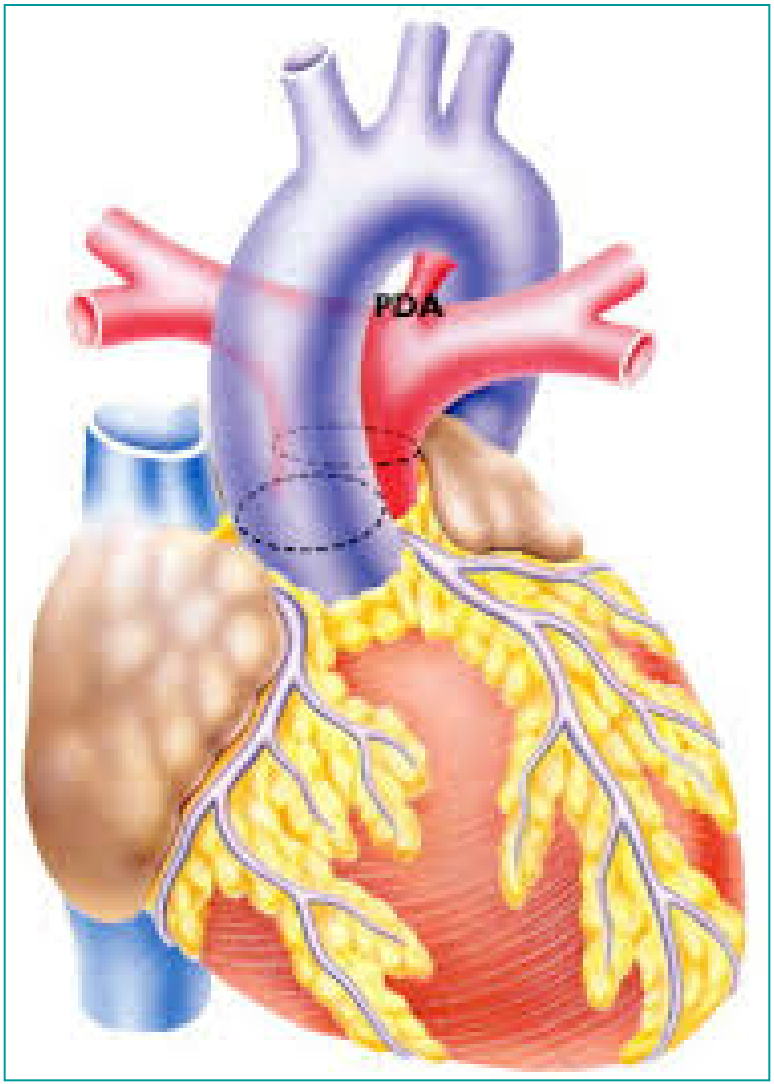

Wie erfolgt die Zirkulation des Blutes?

Transposition der großen Arterien



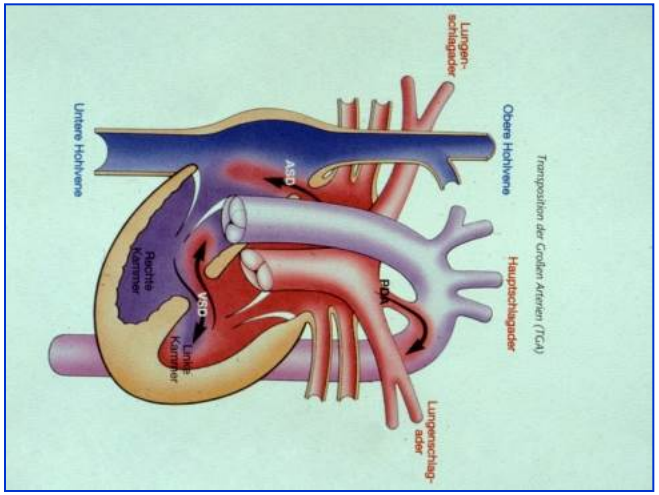

Transposition der großen Arterien

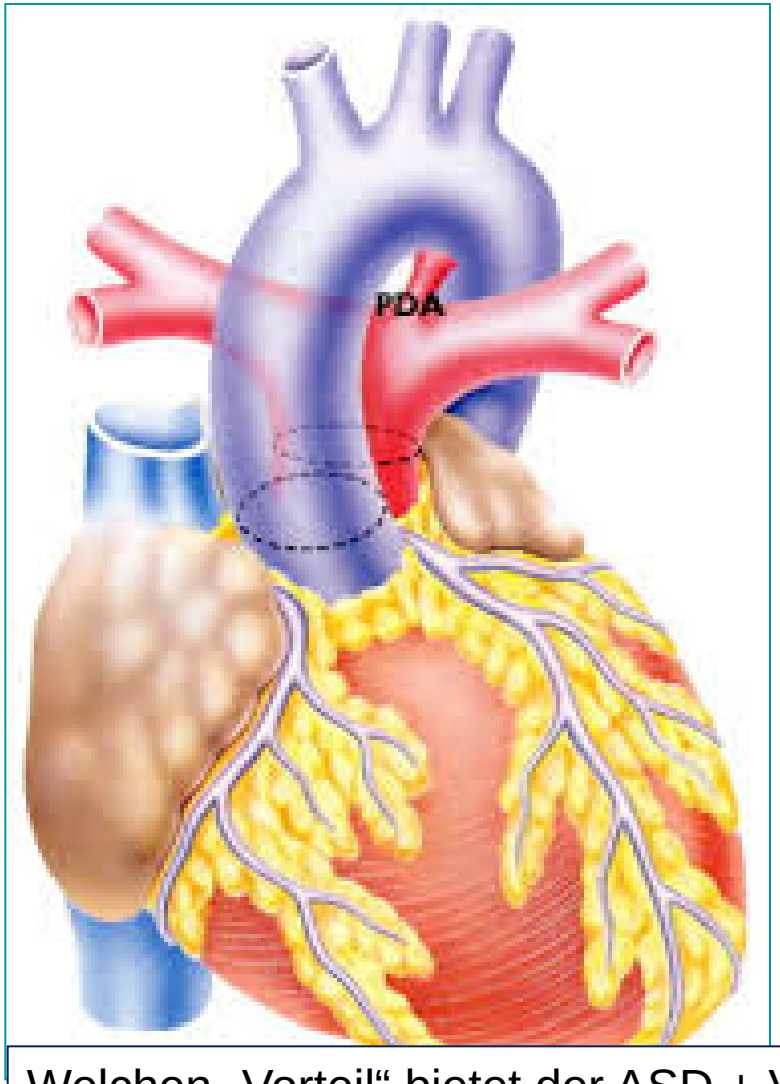

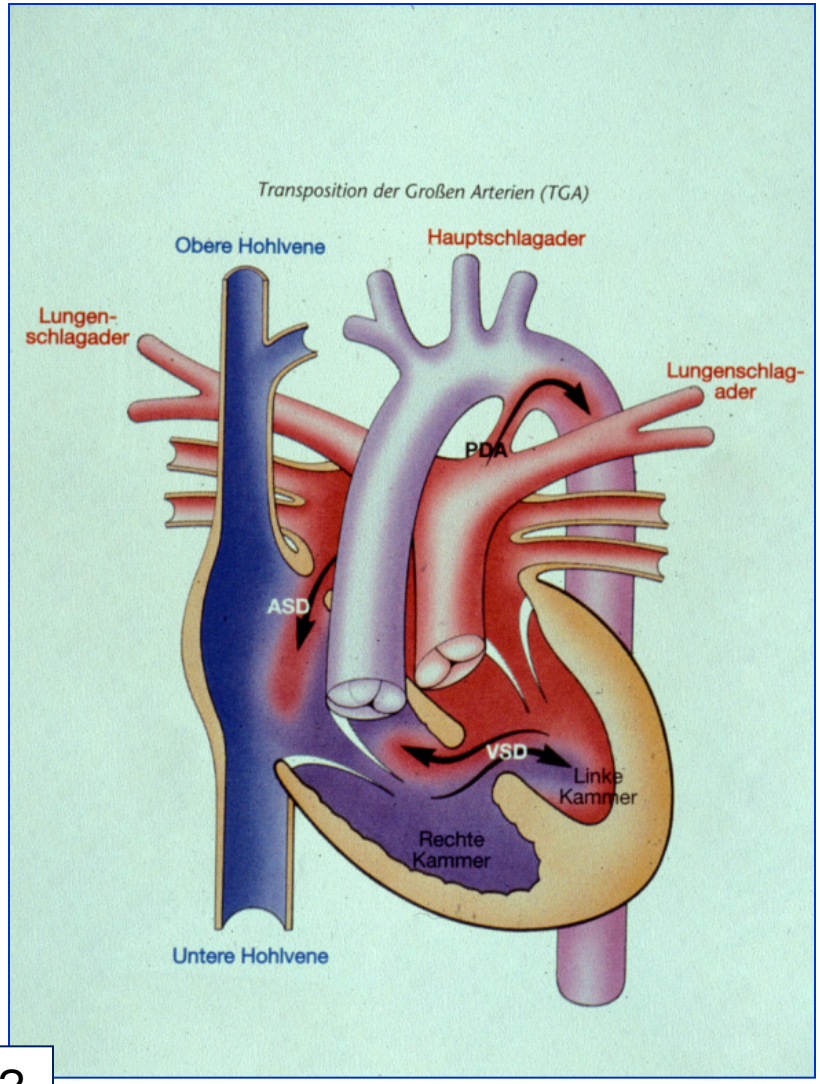

Welchen „Vorteil“ bietet der ASD + VSD?

Notfallmaßnahme
direkt nach der Geburt:

Herstellen / Erhalten eines Shunts

Rashkind Manöver

Vena cava superior



rechtes Atrium

linkes Atrium

Vena cava inferior

Das ***Rashkind-Manöver***

(Syn: Rashkind-Atrioseptostomie, Ballonseptostomie),

benannt nach dem amerikanischen Chirurgen W. J. Rashkind,

ist ein palliativer Herzkatheter-Eingriff in der Kinderkardiologie.

Hierbei wird das Vorhofseptum mit Hilfe eines Ballonkatheters eingerissen, um einen künstlichen Vorhofseptumdefekt mit nachfolgendem Links-rechts-Shunt zu erzeugen

Notfallmaßnahme: Herstellung / Offenhalten eines Shunts zwischen beiden Kreisläufen

1. Rashkindmanöver

2. Medikamentöses Offenhalten des Ductus arteriosus: Prostaglandin

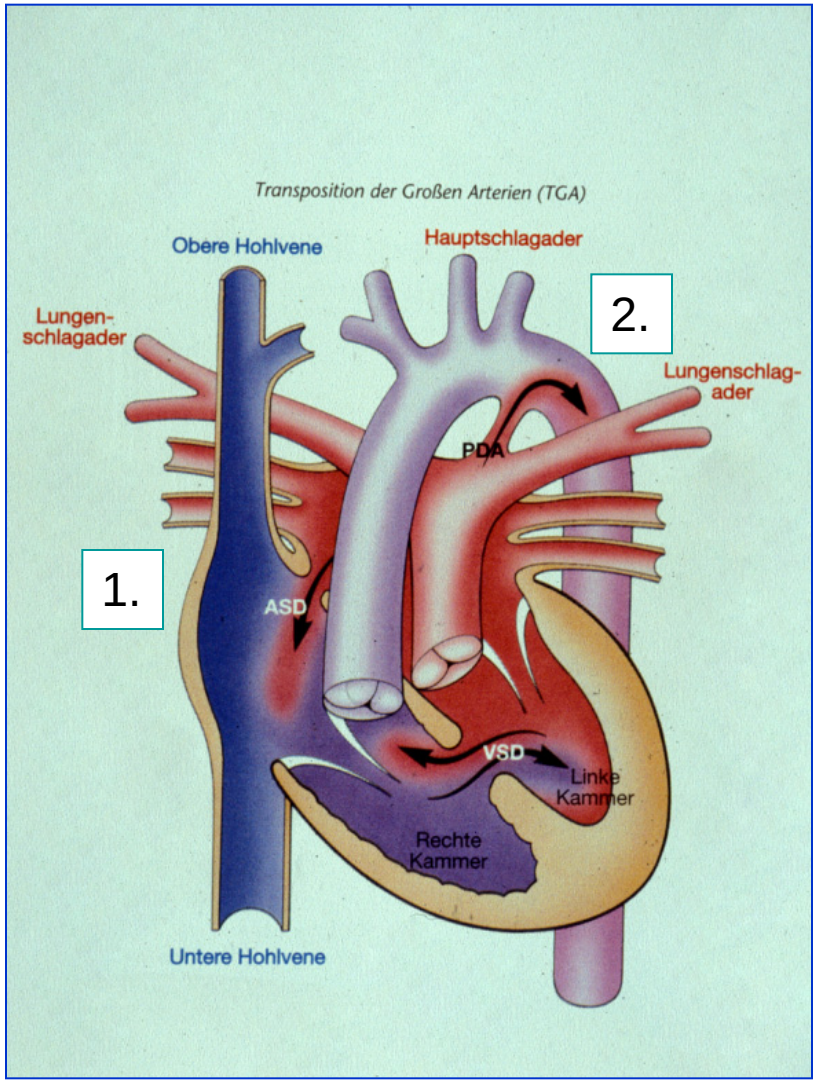

Totalkorrektur: Arterial Switch Operation

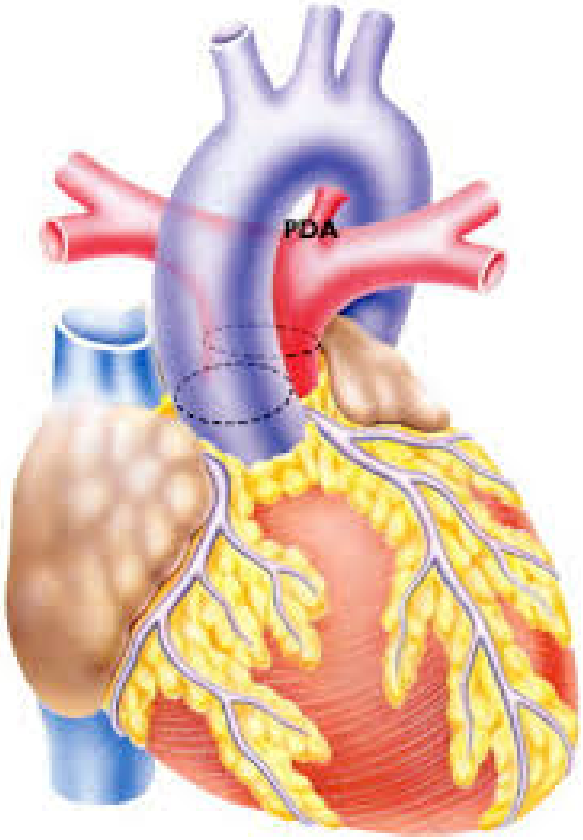

Transposition of the Great Arteries: The Arterial Switch Operation

Step 2

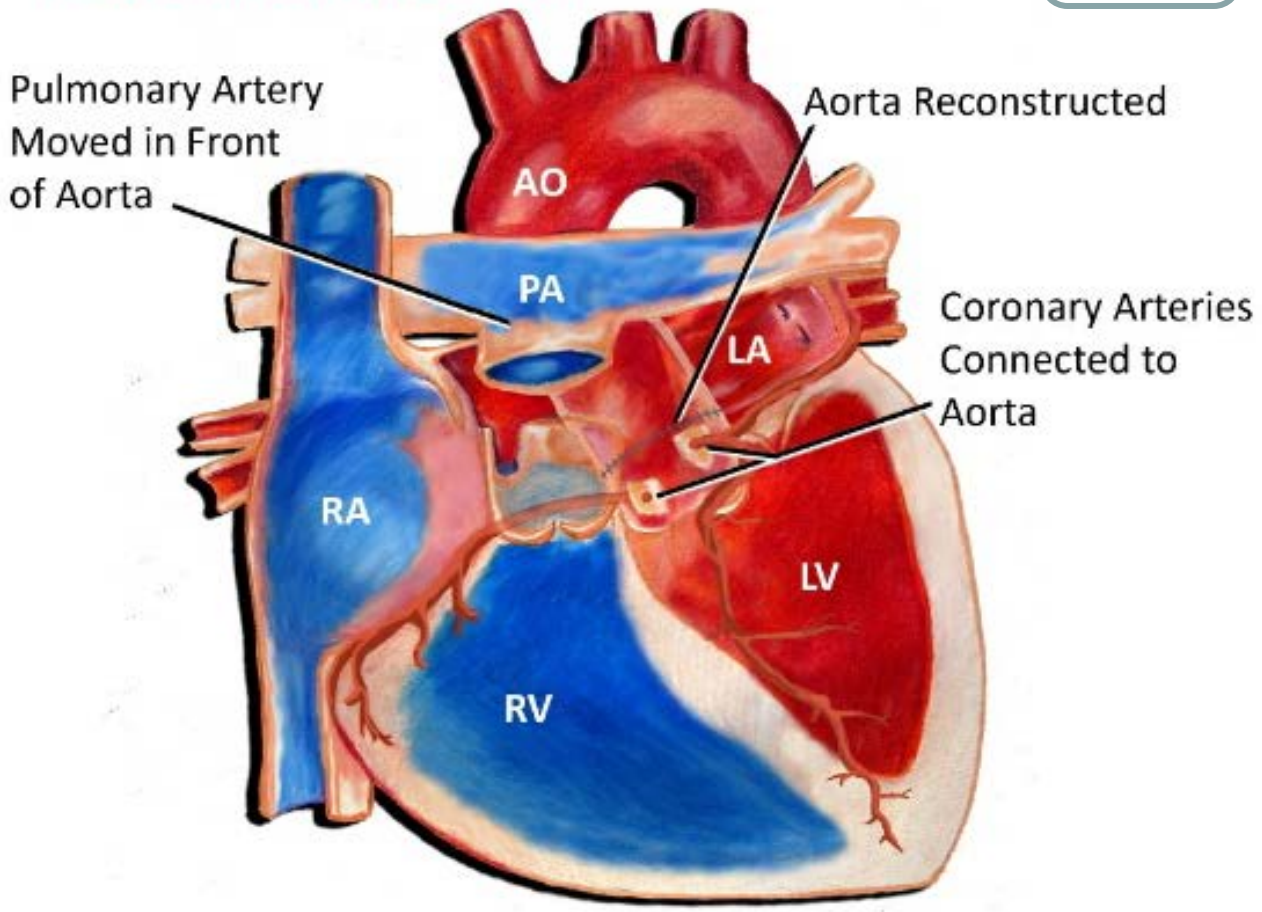

Transposition of the Great Arteries: The Arterial Switch Operation

Step 3

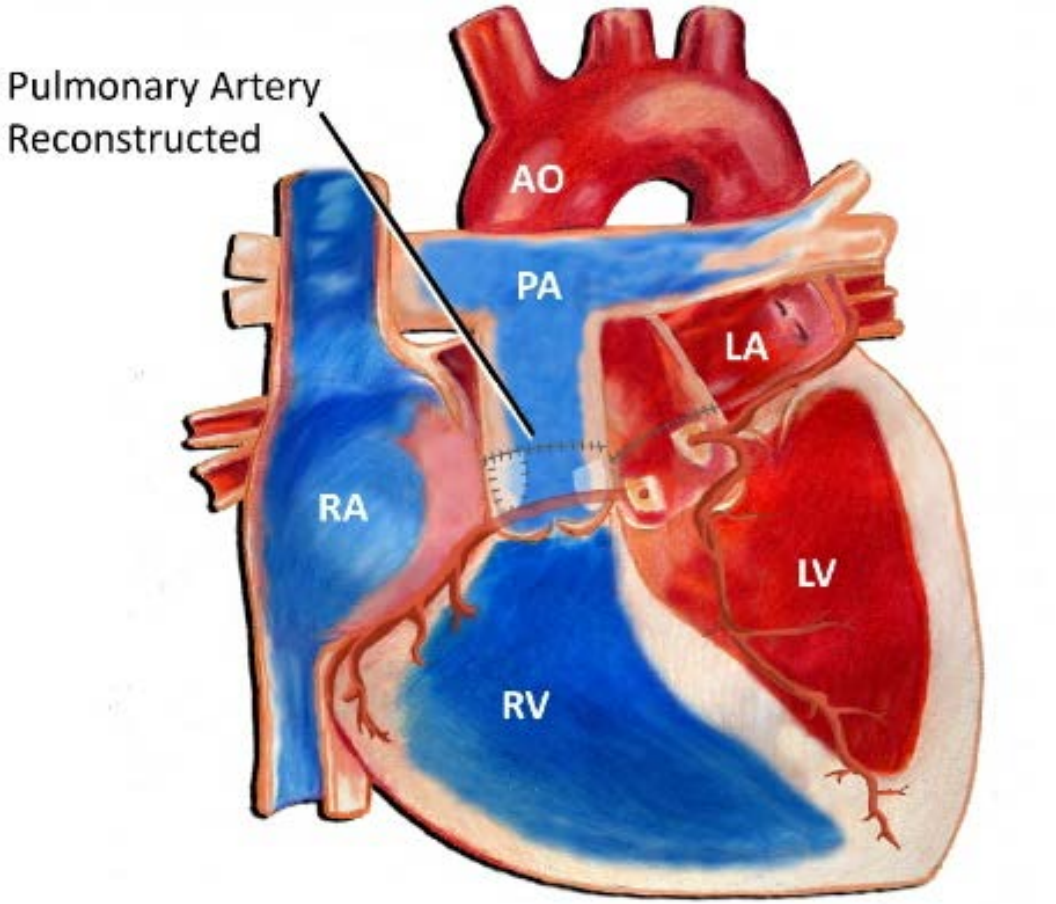

Transposition der großen Arterien

- Mäßige Hypoxie
- Reaktion auf Volumengabe und PGE
- Ballonatrioseptostomie nach Verlegung meist ausreichend

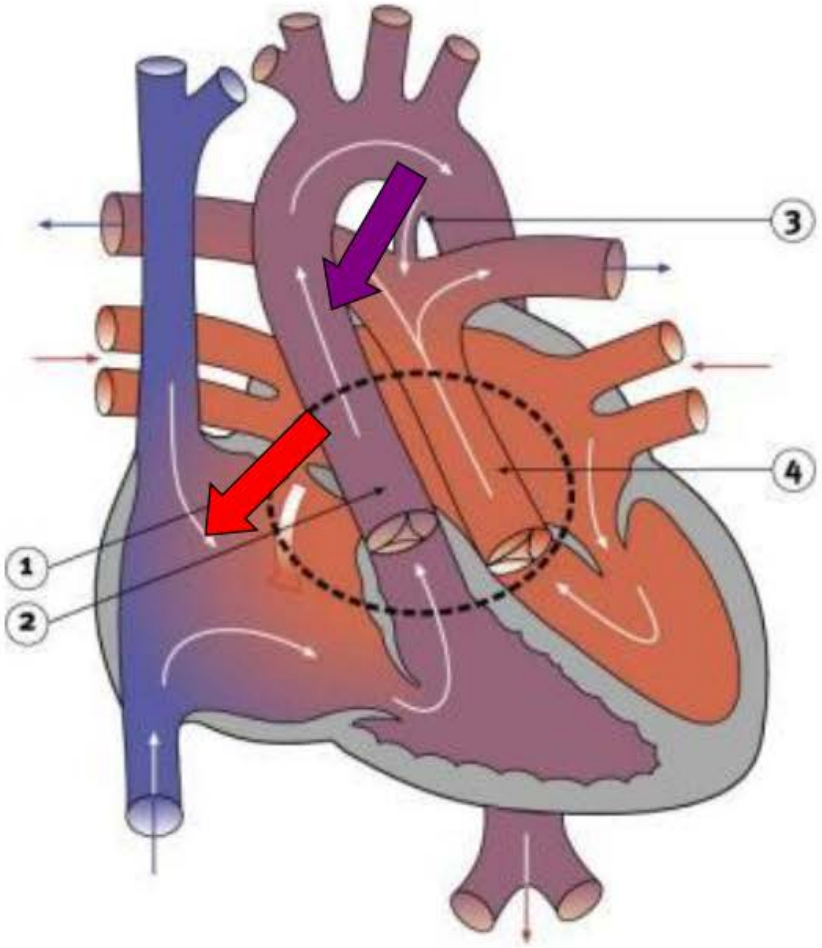

Material für transseptale Punktion

- Transseptalnadeln

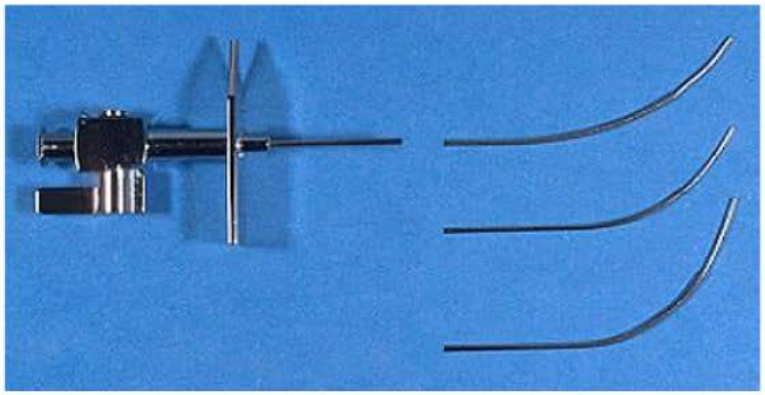

- Hochfrequenzperforationssysteme





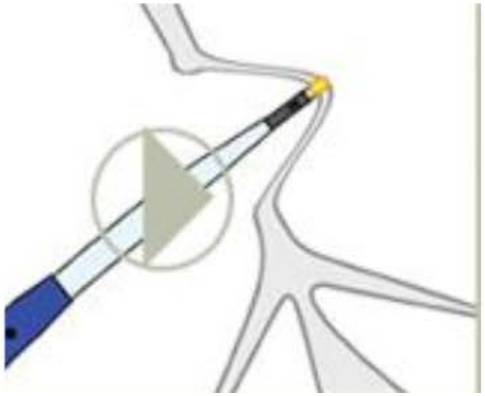

Stentimplantation ins Vorhofseptum

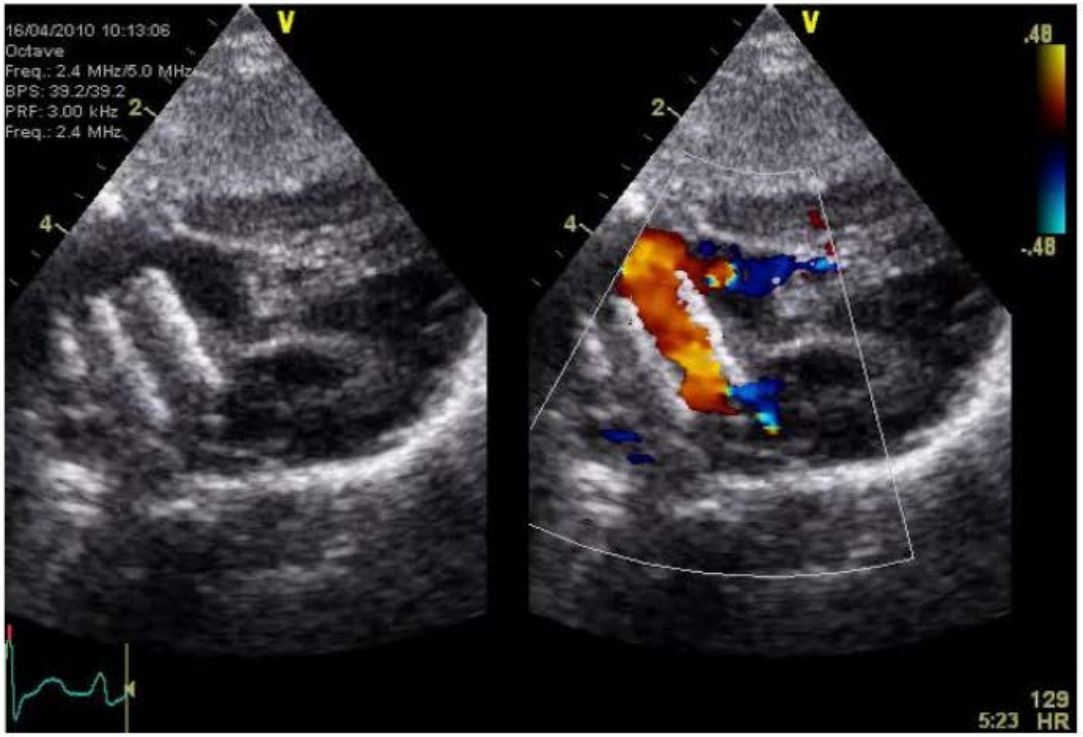

- Rascher Sättigungsanstieg, langsame Erholung
- Neonatale Korrektur war verzögert möglich
- Neurologische Spätfolgen?

Detection of Transposition of the Great Arteries in Fetuses Reduces Neonatal Morbidity and Mortality

Bonnet, D. et al: Circulation 99 (7); 1999; 916 – 918

n – Patienten:	postnatale Diagnose der TGA:	250
	praenatale Diagnose der TGA:	68
n – Stunden Geburt – Aufnahme:	postnatale Diagnose der TGA:	- 210 h
	praenatale Diagnose der TGA:	2+ / - 2.8 h
Praeooperative Mortalität:	postnatale Diagnose der TGA:	15 / 250
	praenatale Diagnose der TGA:	0 / 68
Postoperative Morbidität:	postnatale Diagnose der TGA:	25 / 235
	praenatale Diagnose der TGA:	6 / 68
Klinikaufenthalt:	postnatale Diagnose der TGA:	30 +/- 17 d
	praenatale Diagnose der TGA:	24 +/- 11 d
Postoperative Mortalität:	postnatale Diagnose der TGA:	20 / 235
	praenatale Diagnose der TGA:	0 / 68

Schätzung der klinischen Relevanz von angeborenen Herzfehlern für die nächsten Jahre

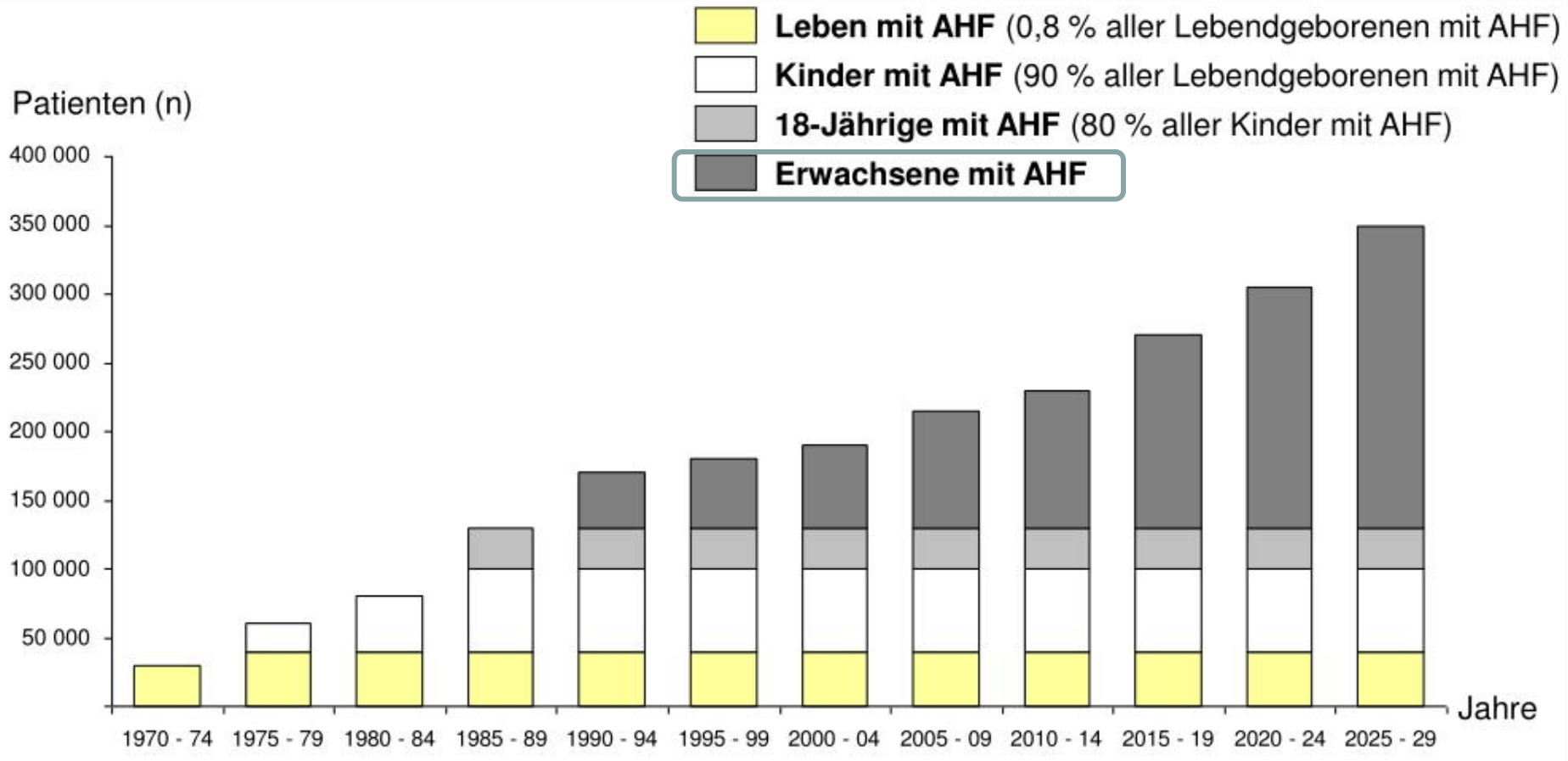

Kompetenznetz Angeborene Herzfehler

GEFÖRDERT VOM
Bundesministerium für Bildung und Forschung

02.04.2014